

Praktické postupy

MUDr. Ladislav Fildán

Základní kurz akupunktury

2021 Olomouc

Literatura

- Růžička Radomír MUDr, CSc.
- Akupunktura v teorii a praxi (Nadas, 1990)
- Debef J.:
- Aurikulotherapie 2 – Praxe (Votobia, 2000)
- Fiala P.:
- Akupuntura ve 21. století. II. vydání (2018)

Barešová M. a kol.:

- Abeceda akupunktury (2015)
- Šmirala a kol.:
- Praktická akupunktura (Osveta, 1991)
- Šmirala a kol:
- Kompendium akupunktury 1, 2 (2005, 2011)
- Yu-Lin Lian a kol:
- Obrazový atlas akupunktury (Grada, 2019)

Akupunktura - efekt

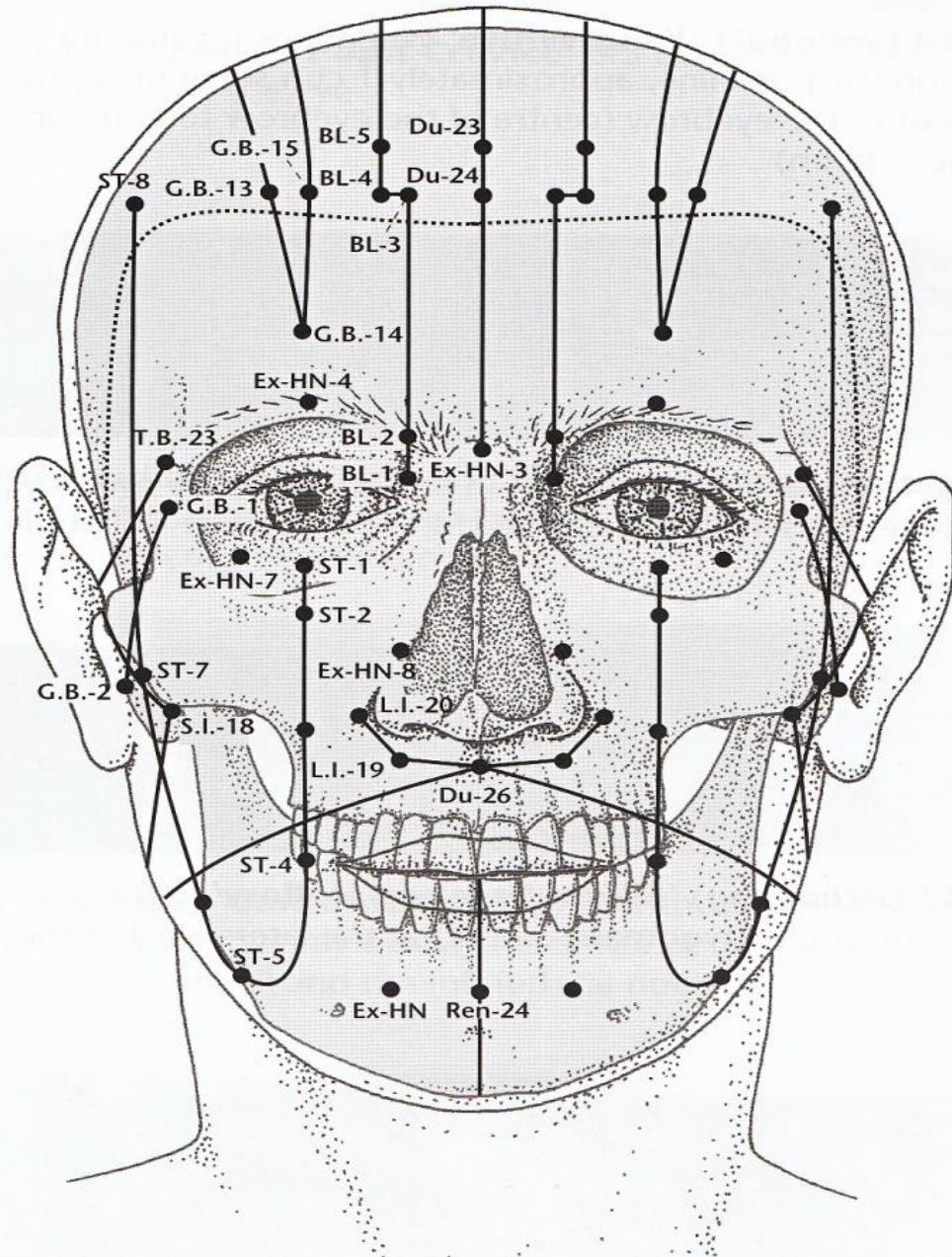
- 1. bolest
- 2. sliznice – záněty (alergie) – často doprovázeny bolestí
- poúrazové stavy (i po operacích)
- endokrinní
- lehčí psychické poruchy
- některé neurologické poruchy – parézy

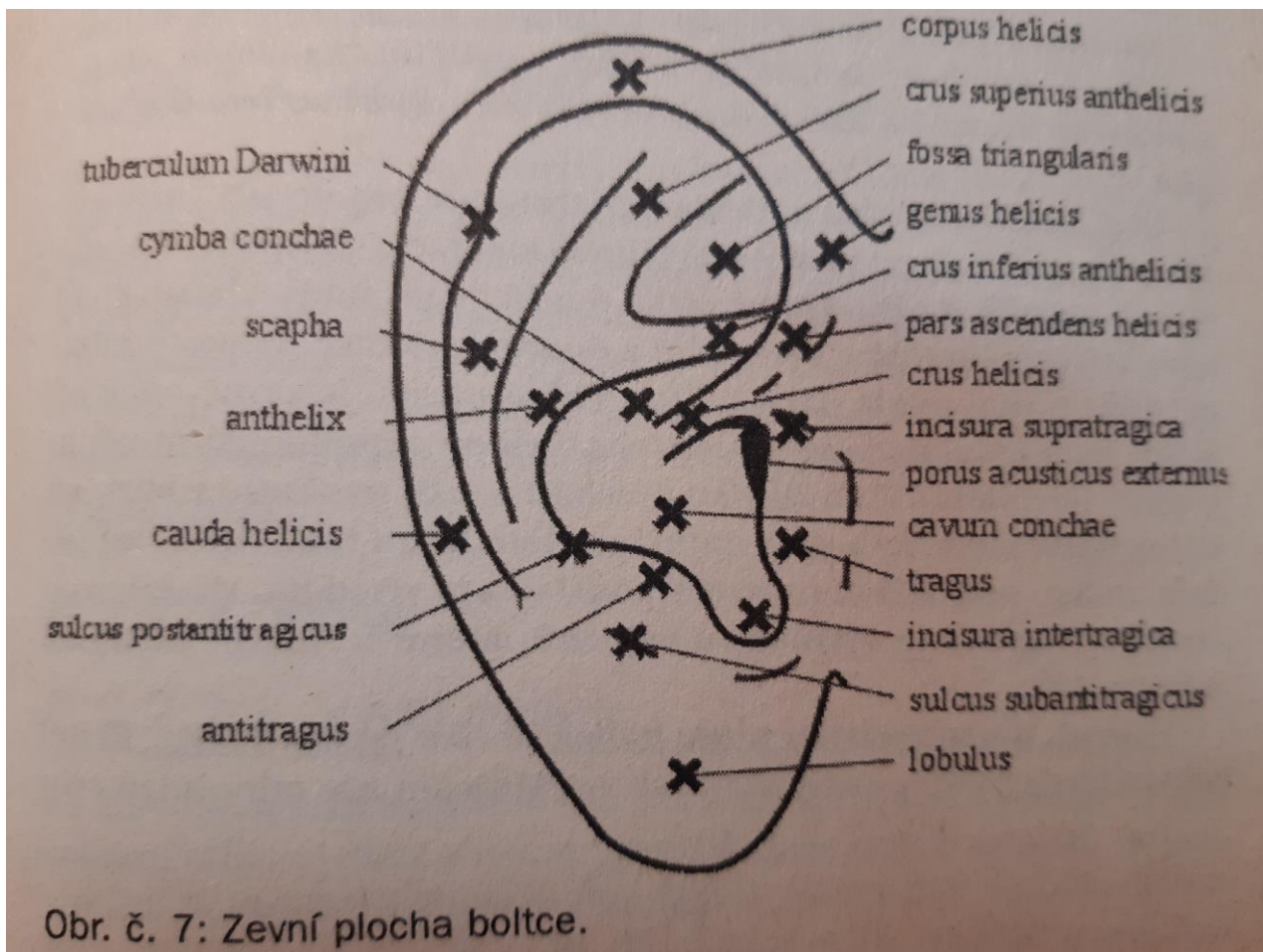
**Akupunktura je často úspěšná u poruch funkcí,
nemůže změnit strukturální poruchy**

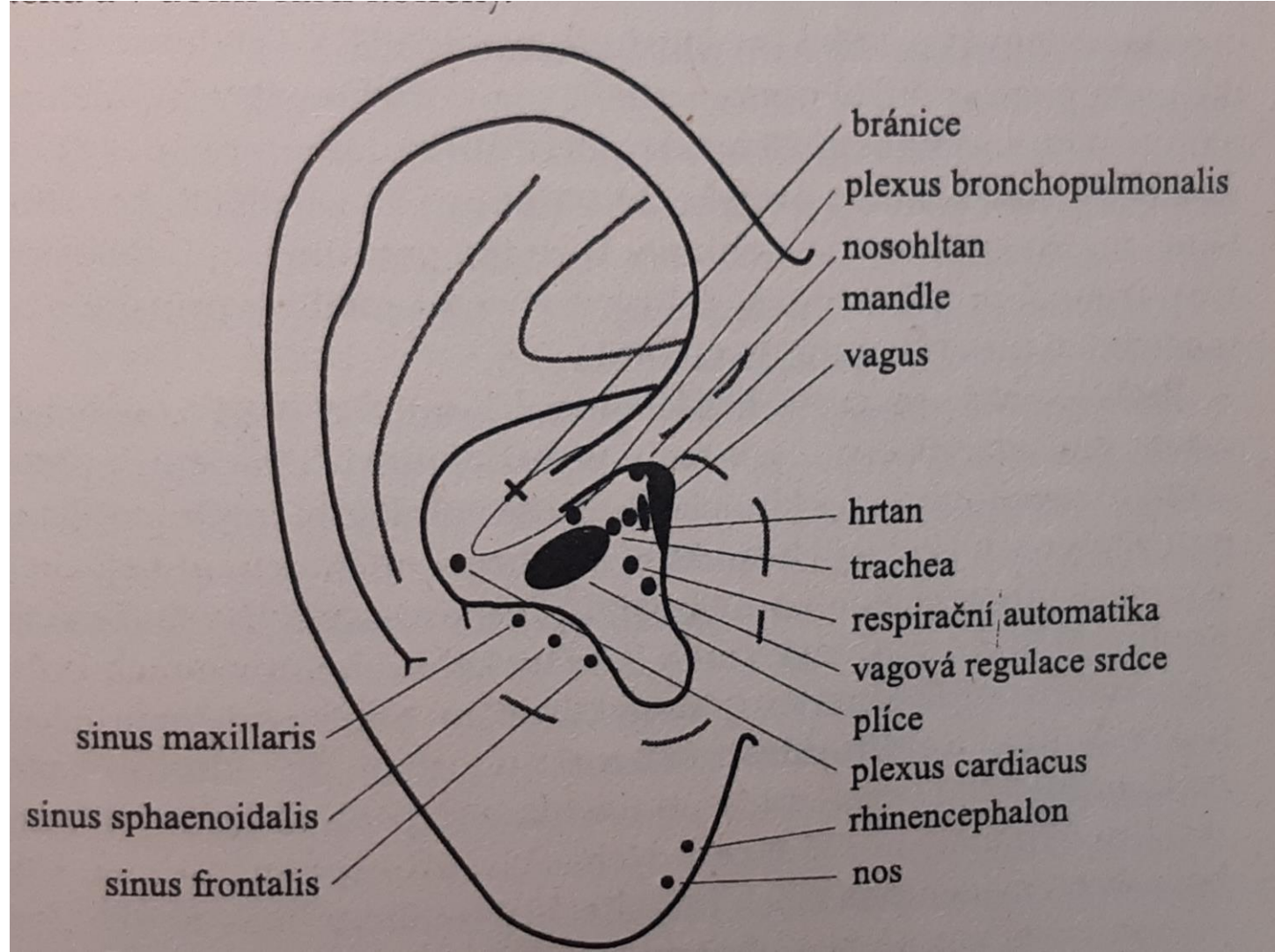
ORL

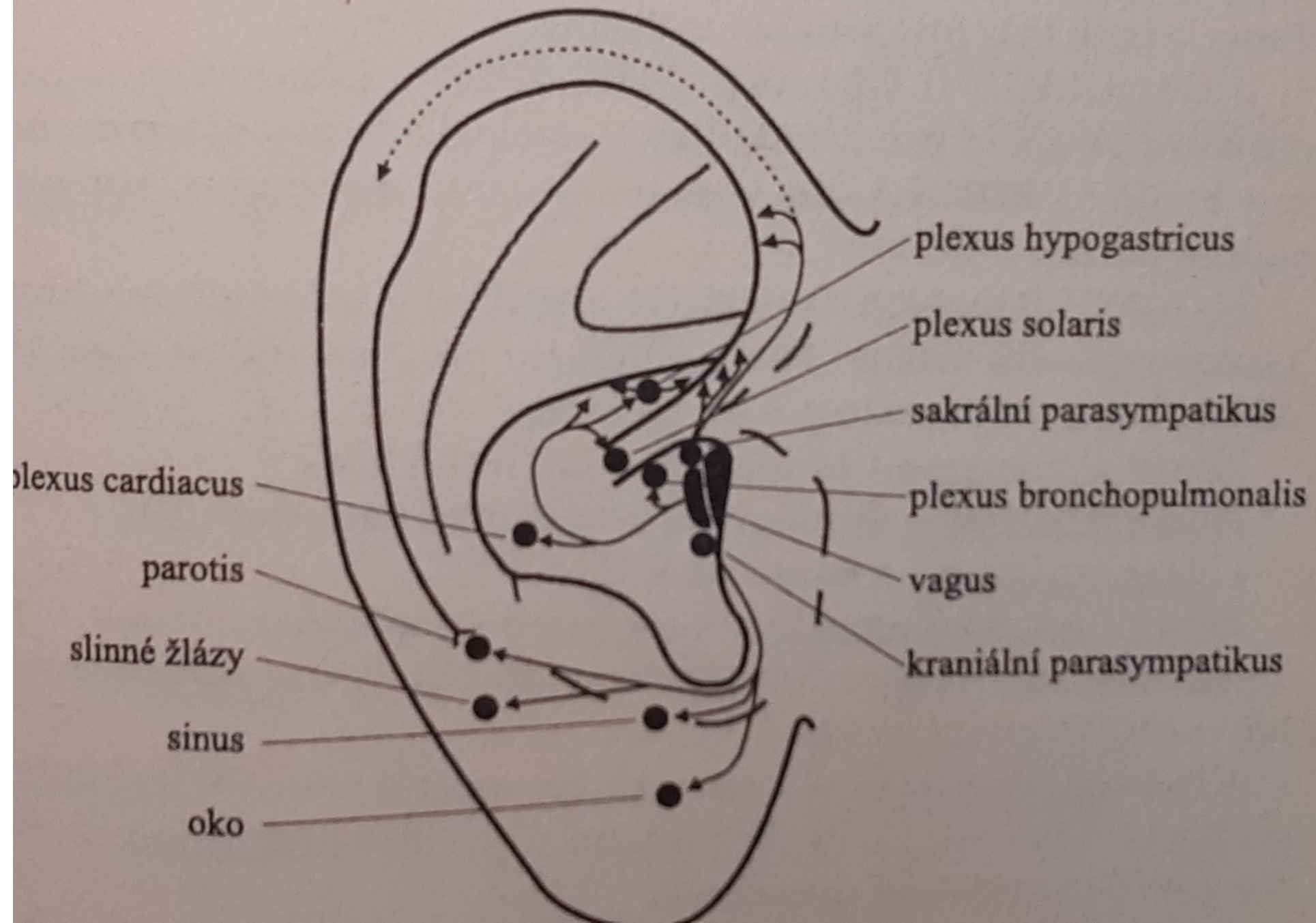
1. NOS + PARANAZÁLNÍ DUTINY

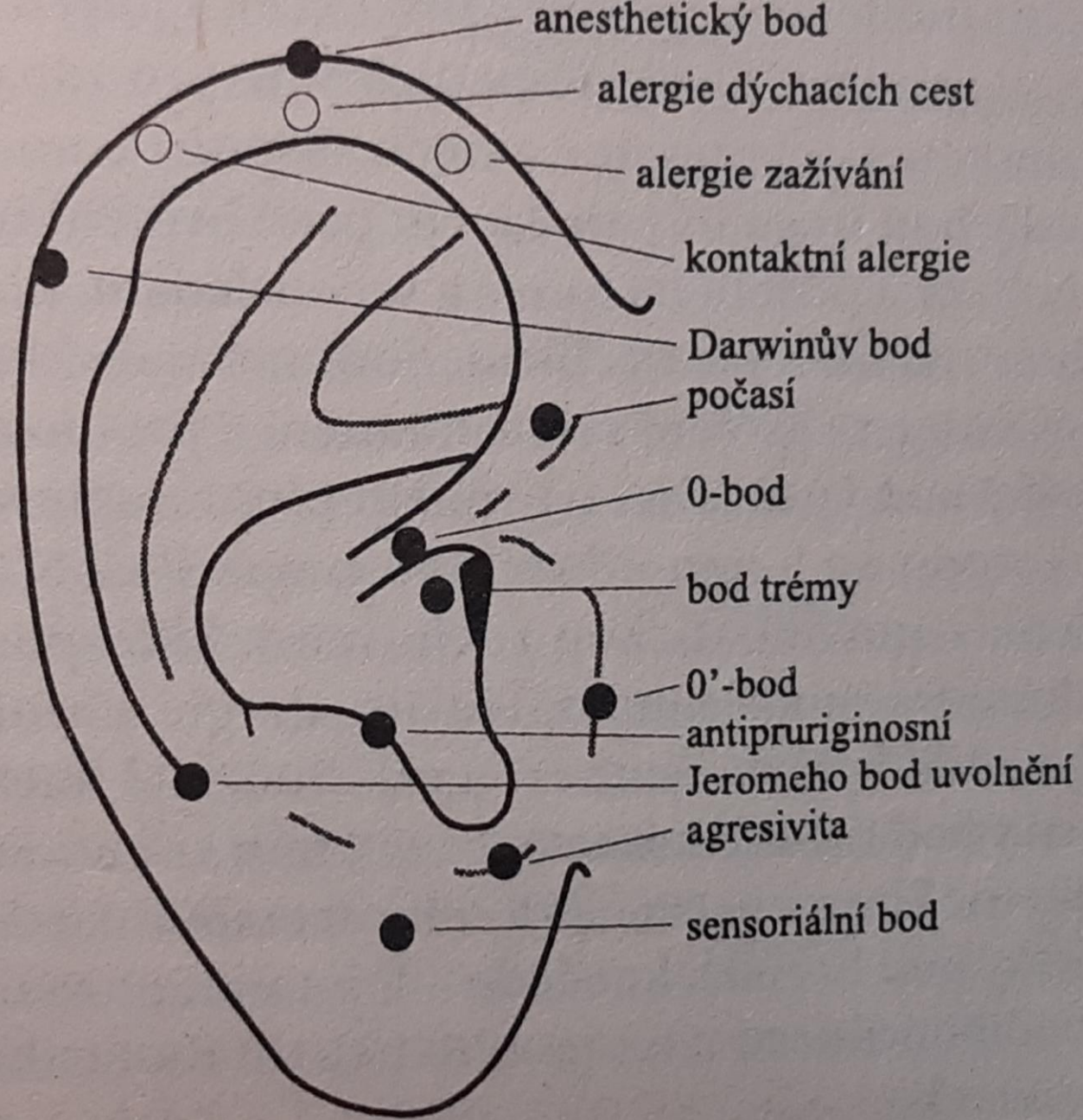
- Akutní záněty – rýma, akutní sinusitida
- Alergická rýma
- Anosmie – může být i chronická (déle než 6 měsíců)
- Justicia ad Hatoda 7ch
- Chronické záněty – rýma, tzv. zadní rýma
- Chronická sinusitida
- Nosní polypy



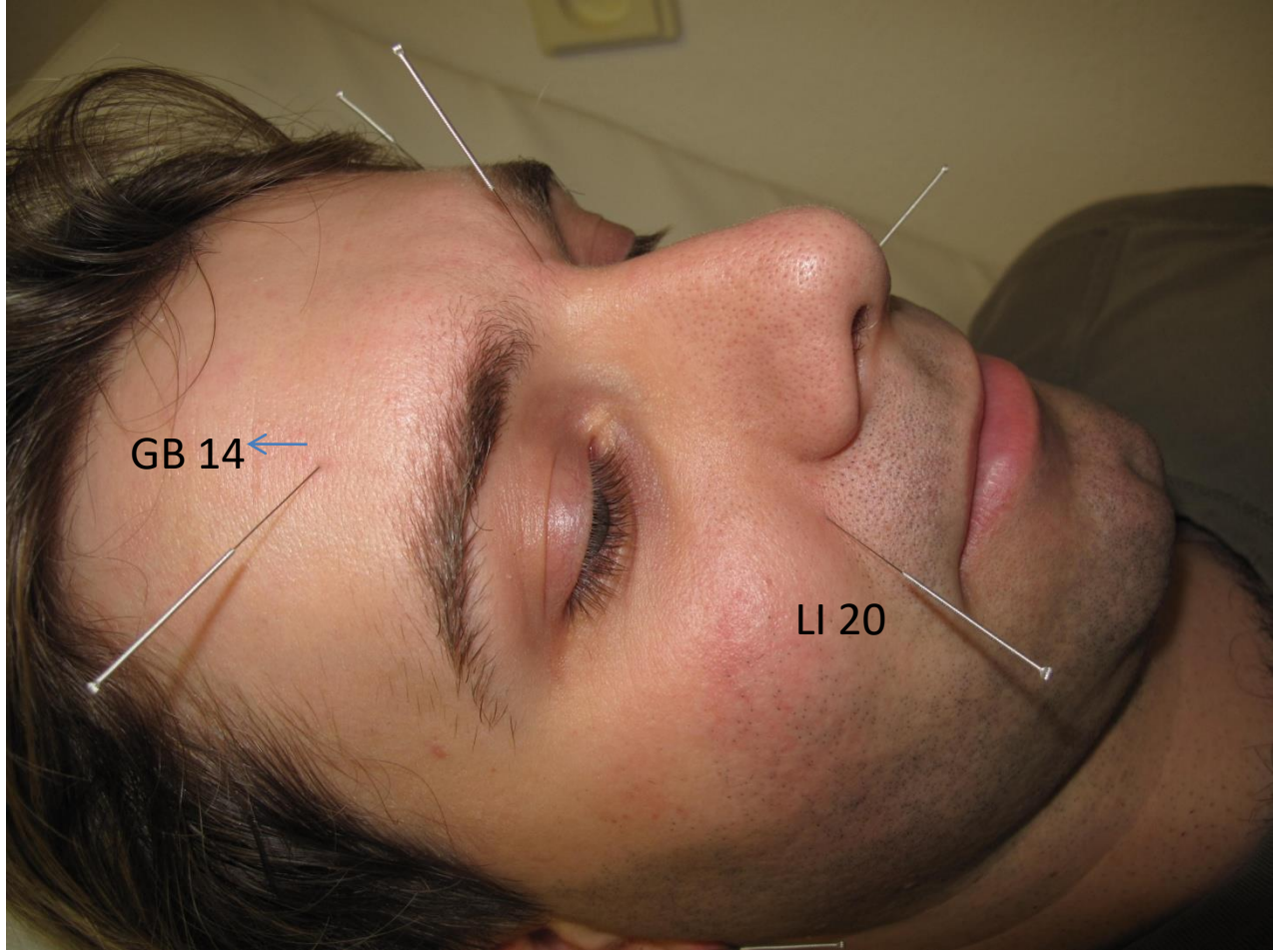






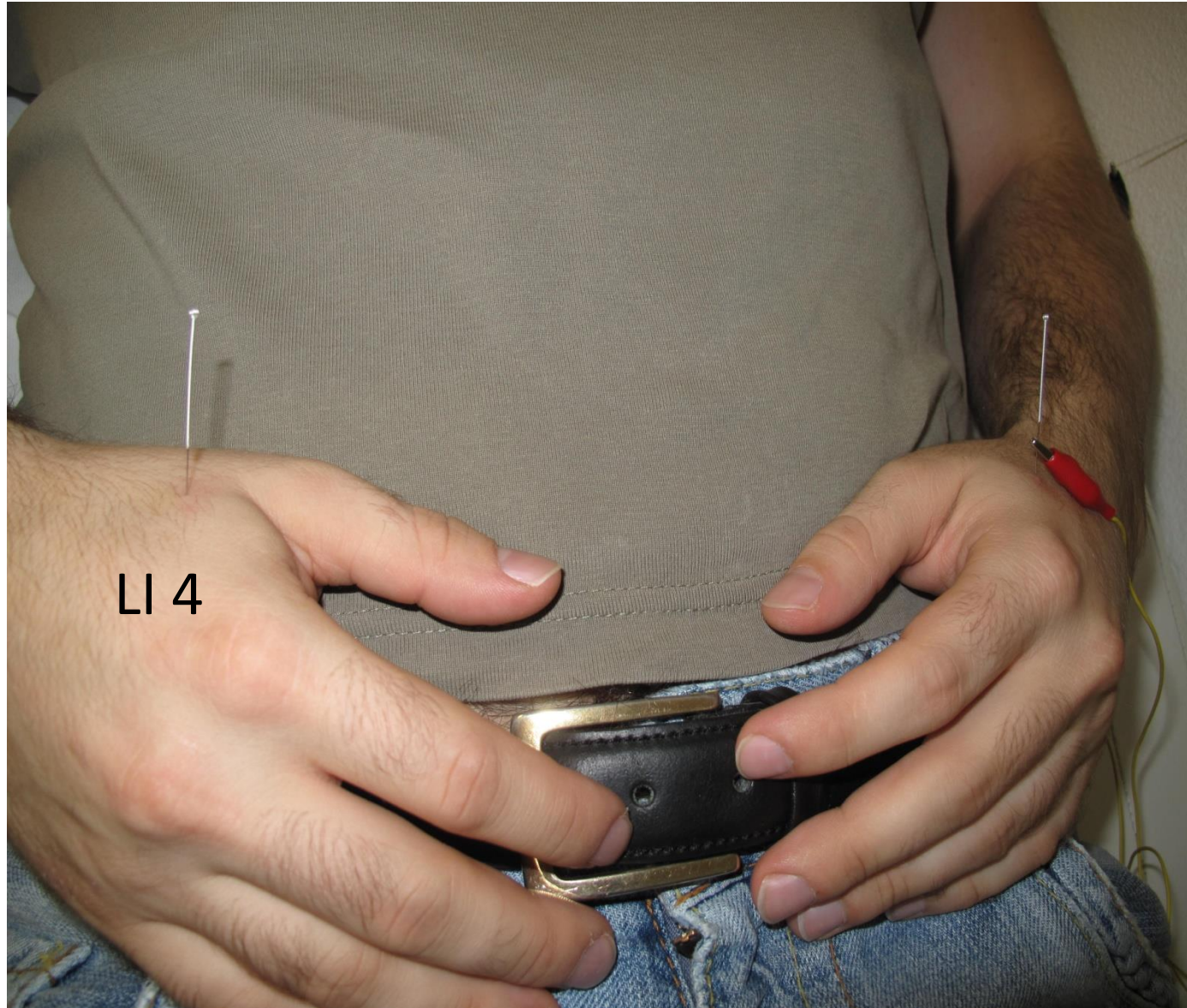


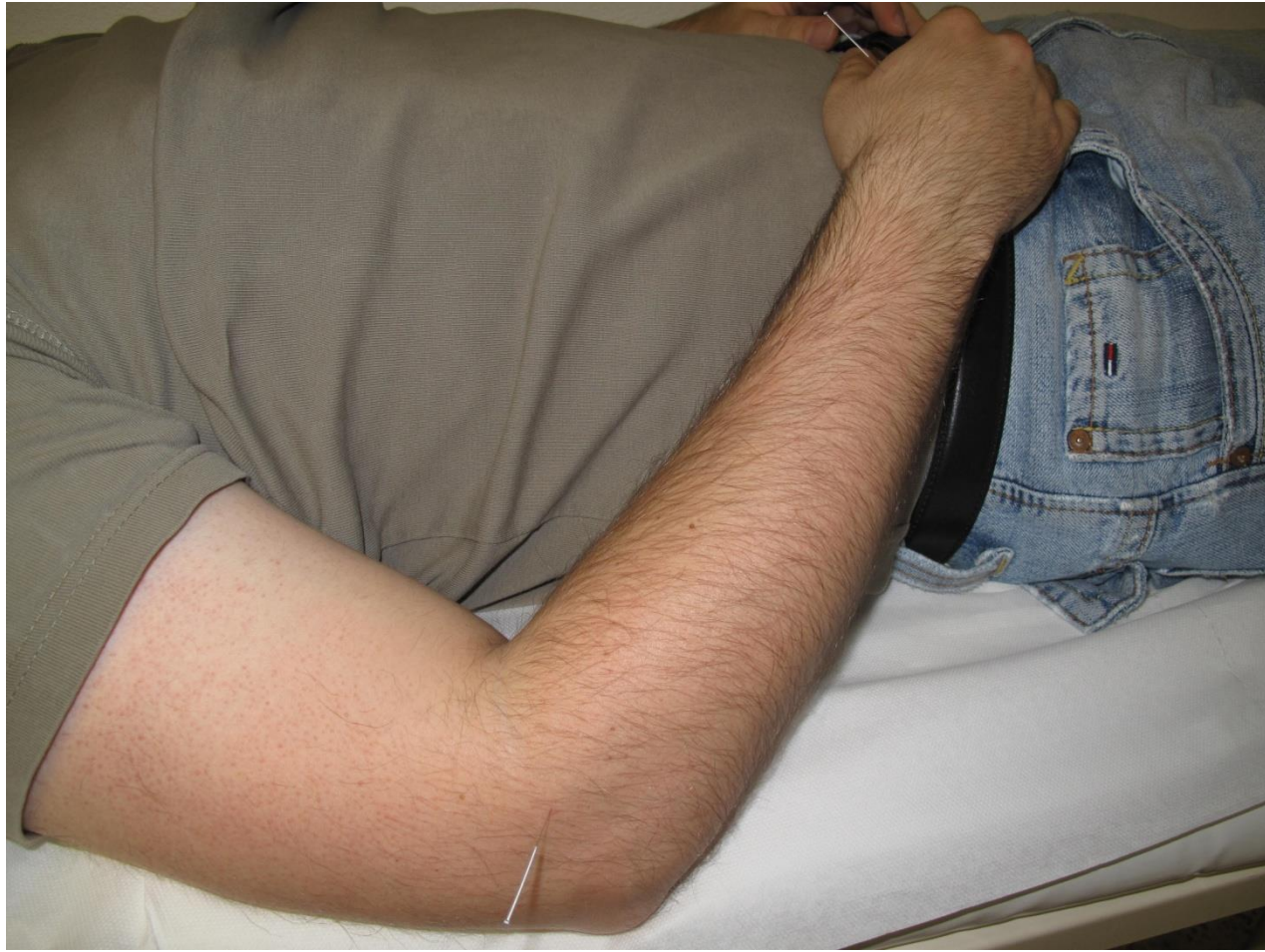Obr. č. 42: Mimořádné body.



GB 14 ←

LI 20





Nos + PND

- Obličej:
 - – základní body: LI20, GB14, Ex3
 - - doplňující body : BL2, ST2,3, SI18, LI19, GV26, Ex8 (okraj nosní kosti)
- Tělo:
 - - základní body: LI4, 11, ST36
 - - doplňující body: LU7, LI10, GB20, LR3

Anosmie

- Covid-19
- - bývá i ageuzie

- Výběr bodů stejný
- Další možnosti: BL10
GV16,21,23 (1c nad vlasovou hranicí),
GV25 (špička nosu)

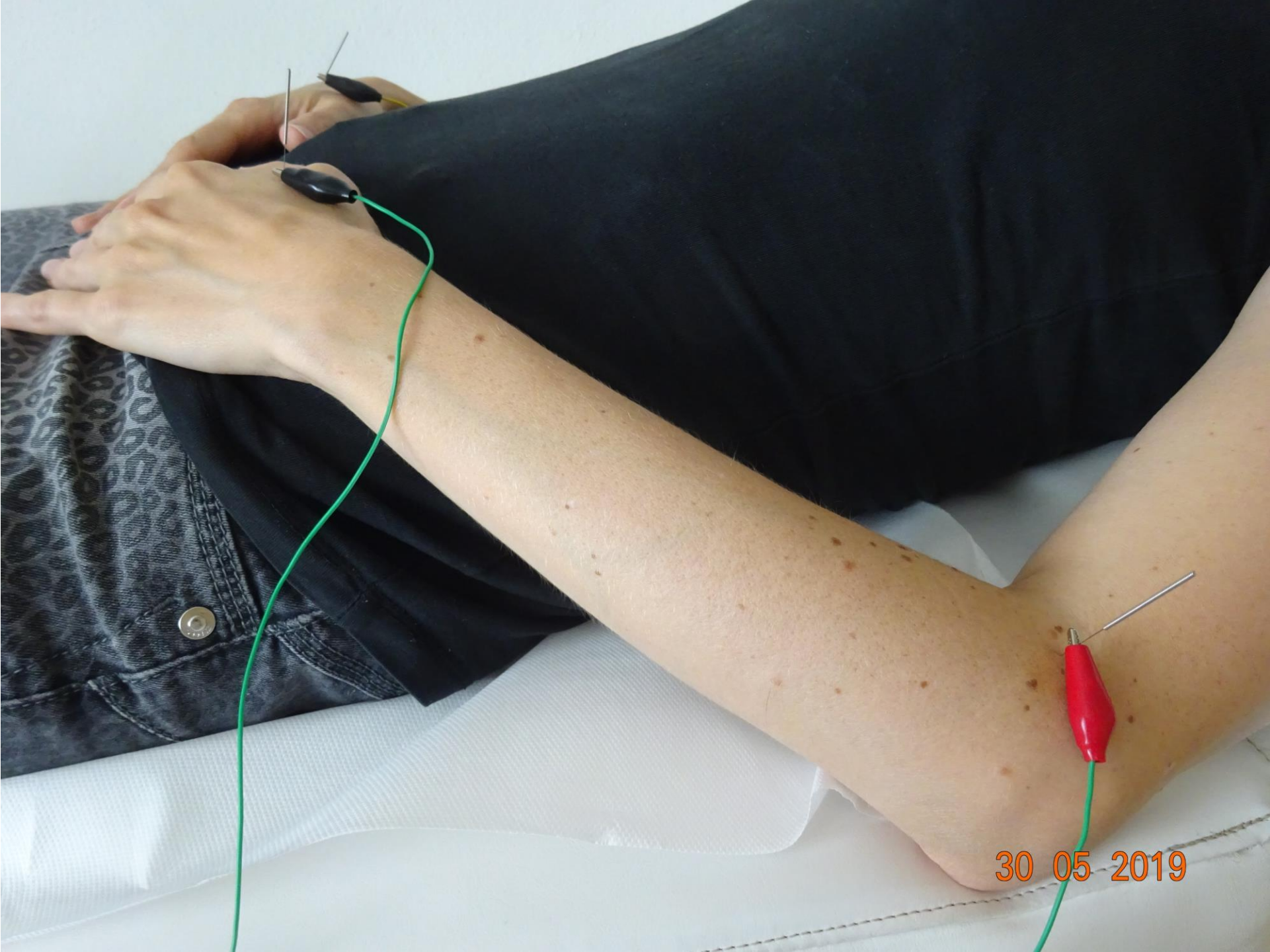
- Bolest – elektrická stimulace nízkou frekvencí 4-6 Hz

LI4 -LI11

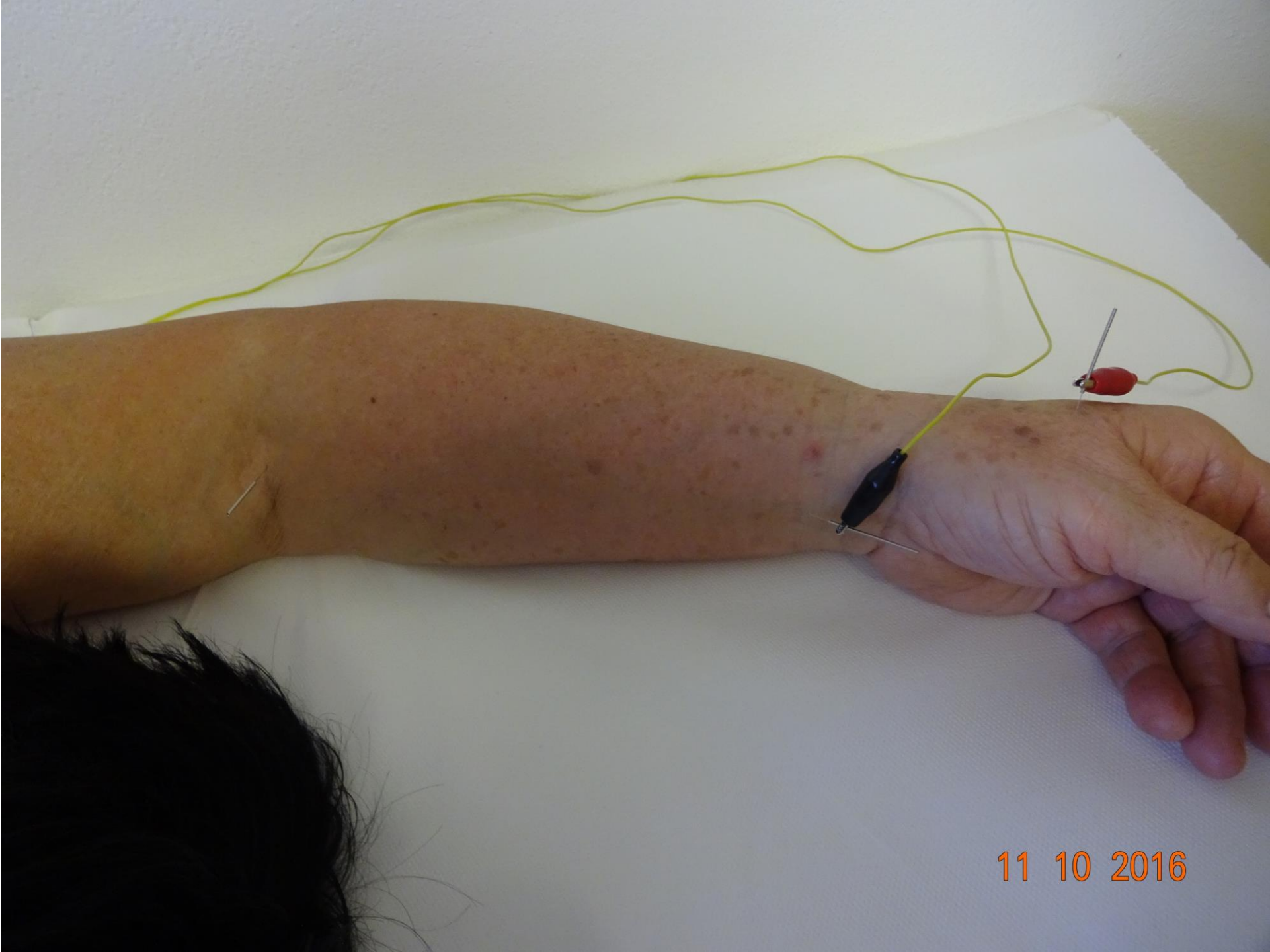(LI4-PC6) – bolesti v oblasti spíše nejasné - psychická komponenta

Alergická rýma

- Stejně základní body
- Dále doporučované:
- BL13, 40
- PC5, 6
- KI3
- TE5
- LR8, 13 (břicho)
- GB41
- Ucho – bod podle Dolejšové – většinou začít na levém uchu



30 05 2019



11 10 2016

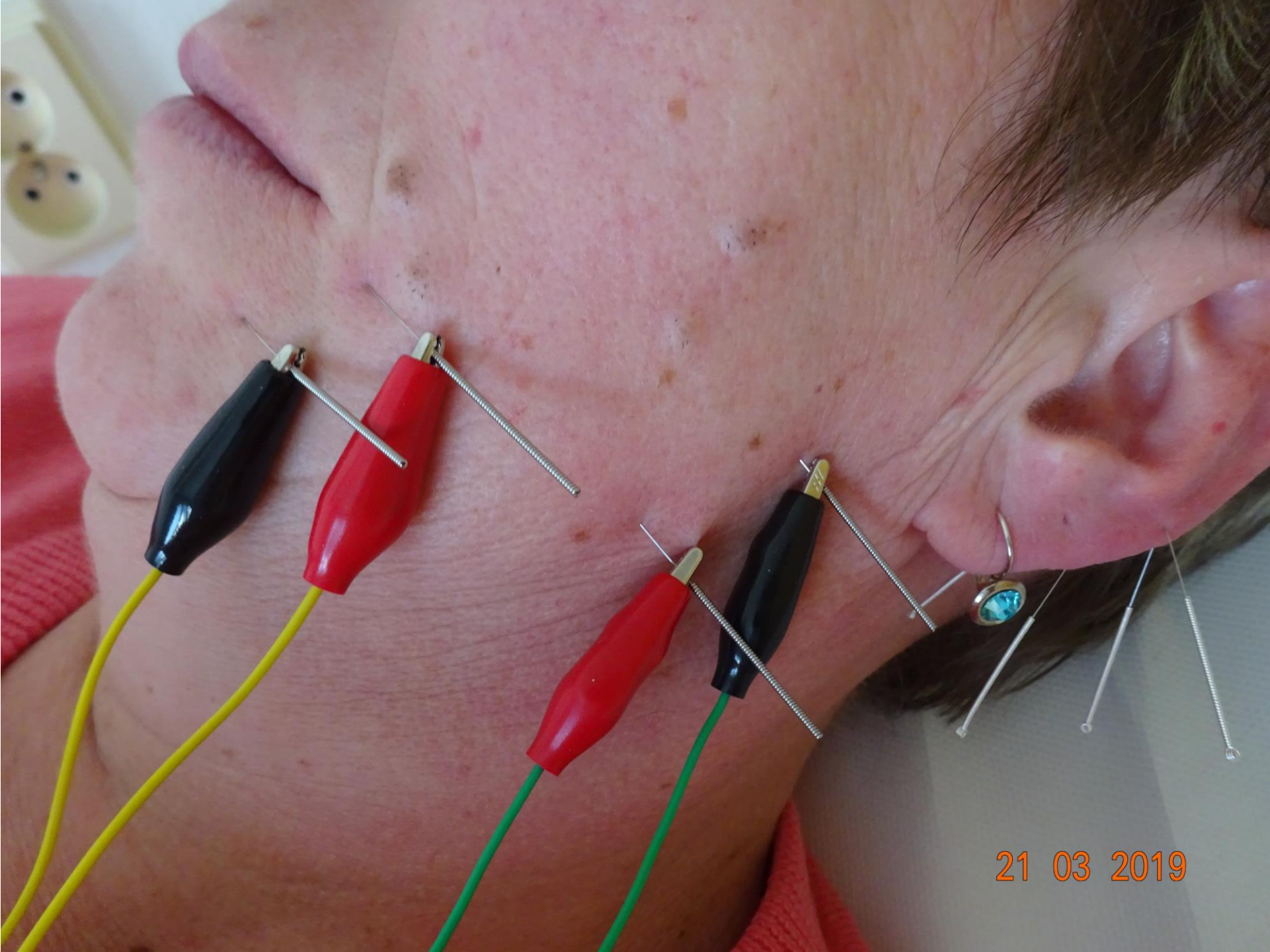
MUOS

Medically Unexplained Oral Symptomes

Medicínsky nevysvětlené symptomy v dutině ústní

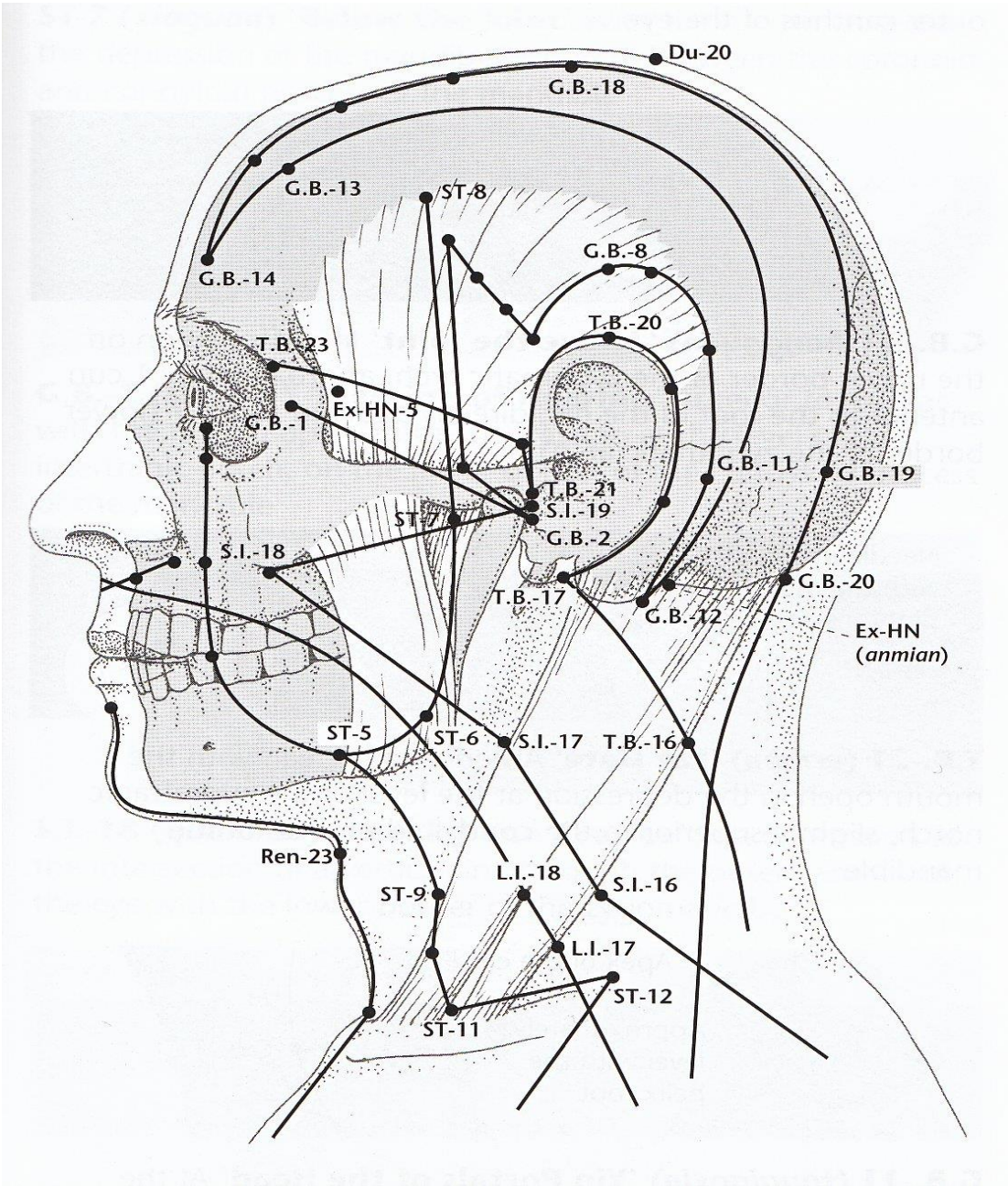
- 1. Myofascial Joint Syndrome –myofasciální kloubní syndrom (porucha TMB kl. - jasný rtg nebo ASK nález) – mladší ženy
- 2. BMS – Burning Mouth Syndrome - Syndrom pálení jazyka starší pacienti
- 3. Atypical Odontalgia – atypická odontalgie – záludná jednotka popisují typické příznaky on. zubů, často dochází k nevratným zákrokům, bolesti přetrvávají – často stížnosti

- 4. Oral Dysethesia – atypické bolesti dutiny ústní a obličeje, bývají nižší než u atypické odontalgie – nízké dd.AD
- 5. Halitophobia (Olfactory reference syndrome) – patický strach ze zápachu z úst a obtěžování okolí
- 6. Occlusal Dyscomfort (Phantom Bite Syndrome) – stížnosti na „špatný skus“
- 7. Dental Phobia (Odontophobie) – strach ze zubů, které ohrožují jeho zdraví – tlak na stomatol.výkony, ale stav se „zhošuje“ – psychiatrie
- Zdroj- Šmucler Roman
- Bolest 3/2021, str.111



21 03 2019

- EAV
- Detoxikační postupy
- Fyziologická regulační medicína
- Homeopatie
- Bioptronová lampa
- Alergie – dietoterapie
- Úprava střevního mikrobiomu

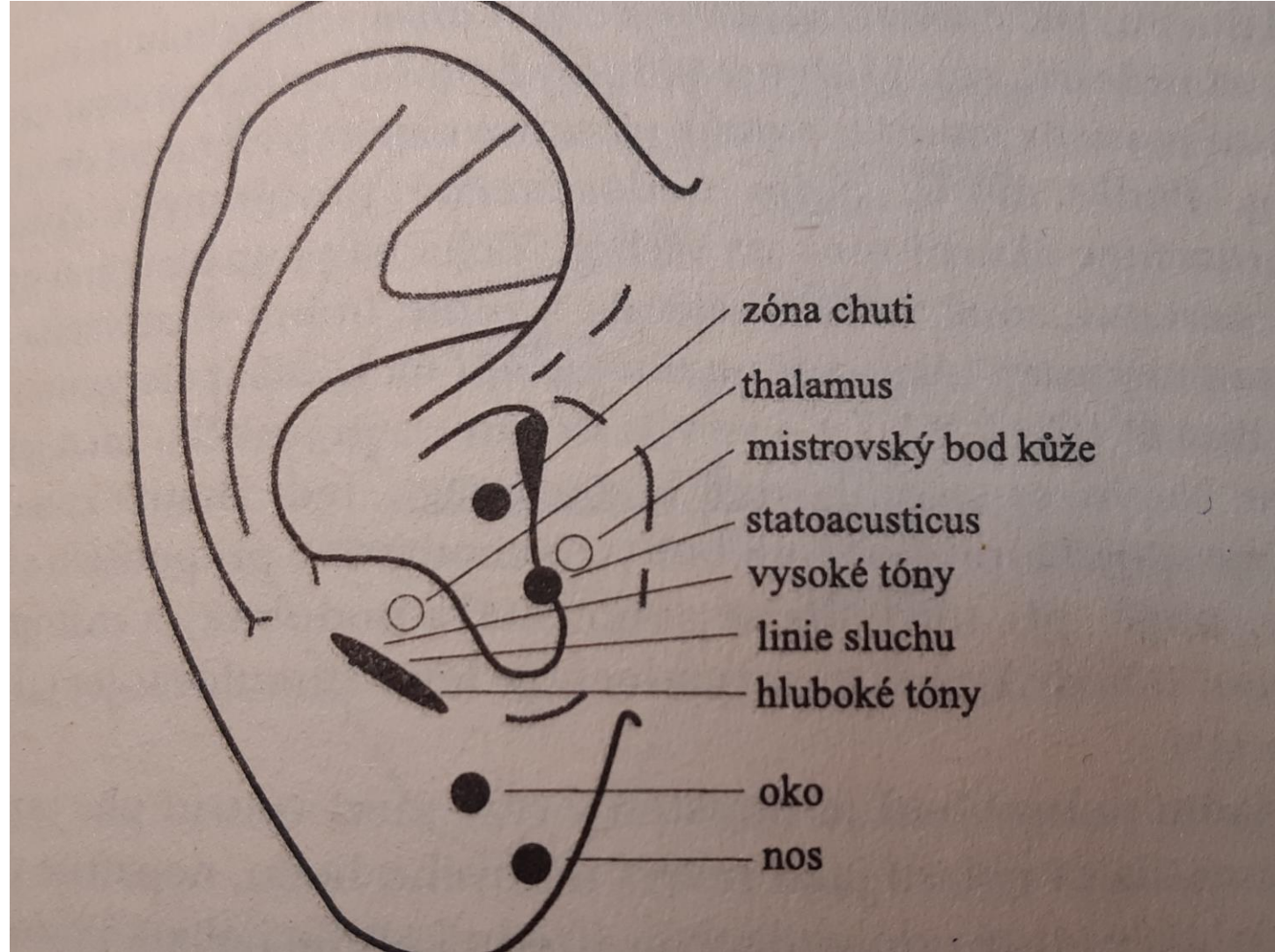


Ušní onemocnění

- Bolesti v oblasti ucha – nutno stanovit dg
- Podpůrně při otitis externa – spíše pro chronickou
- Podpůrně při otitis media – výjimečně většinou děti, spíše pro chronický zánět
- Eustachitis – akutní i chronická
- Vertigo
- Tinnitus
- Ztráta sluchu – prakticky neřešitelná

Hypacusis

- Málo častá dg pro akupunkturu
- TE: 3, 5, 7, 10, 17, 19, 21
- SI: 2, 3, 5, 9, 17 (přední okraj sternokleidomastoideu)
- LI: 4
- GB: 2, 10, 11, 41, 43
- AT – linie sluchu – podle citlivosti, PFK, 55, sensorium
- n.statoacusticus (pod vrcholem tragu)



Morbus Ménières

výjimečně přijdou v akutním stavu na akup.

Recidivující – vhodná aku

TE: 5, 3

• LU: 7

• PC: 6

• LI: 4, 11

• SI: 19

• SP: 6

• ST: 30

• GB: 20

BL: 11, 41

CV: 12

LU: 7

Akutní záchvat:

LI 4, 11, ST 36, SP 6, LU 7

Vertigo

- BL: 3, 6, 9, 40, 45, 62
- GB: 43
- PC: 6
- GV: 16, 18, 19, 20
- TE: 3, 5,
- SI: 3
- Penetrační punktura: TE 21- SI 19 – GB 2
- AT – plexus caroticus (bod závratí), omega 1, 0, c páteř, zátylek
- Psychické body

Tinnitus

- Crux medicorum
- SP: 4
- TE: 17, 22, 21, 18, 19, 3, 5
- SI: 2, 4, 5, 19
- GB: 2, 4, 10, 20, 42, 43
- GV: 19
- AT – podobně jako u závratí, psychické body
- YNSA – linie tinnitu

Hrdlo

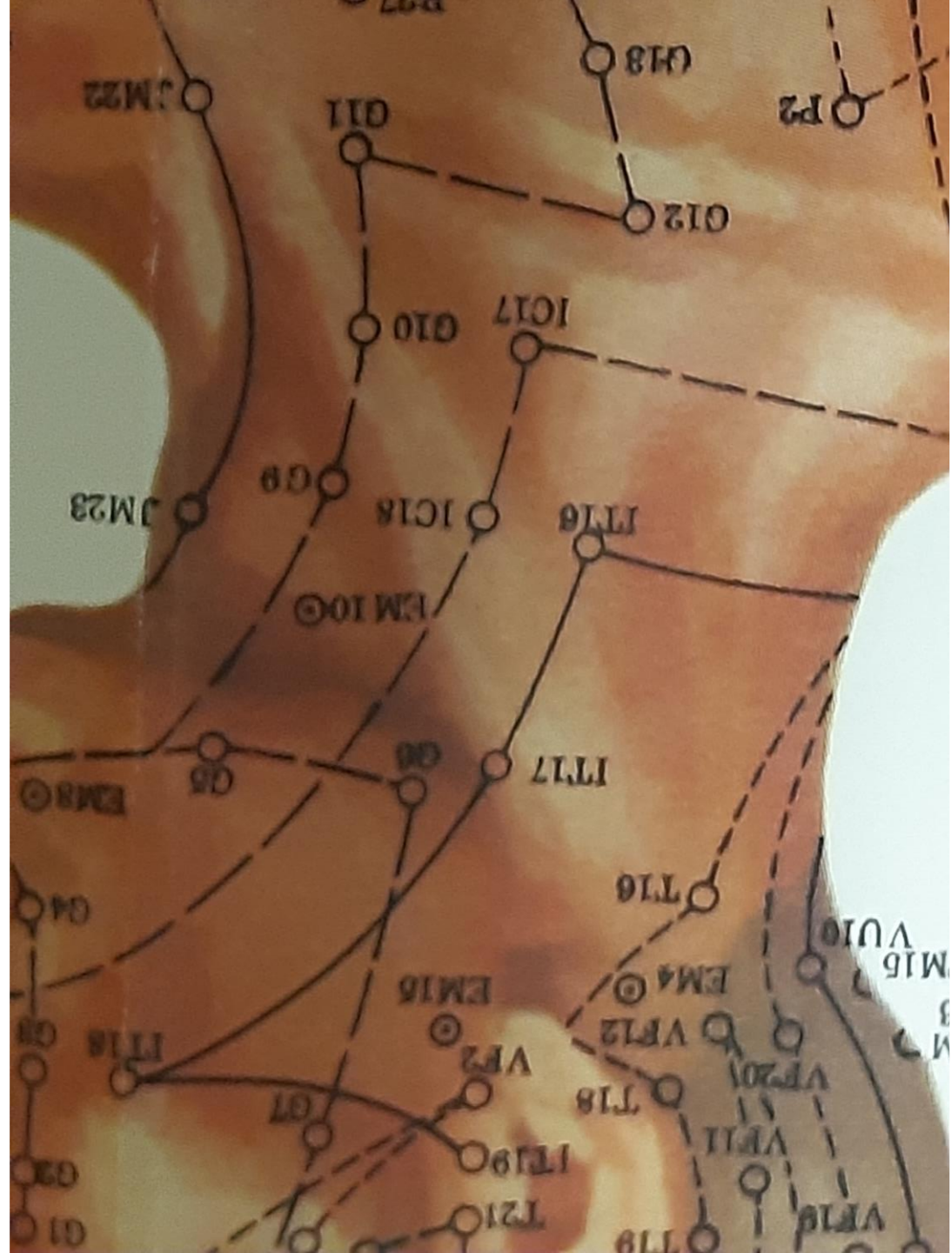
- Pharyngitis acuta, chronica
- Tonsillitis acuta, chronica
- Mírné chronické potíže – škrábání, pobolívání v krku – např. u CFS
- AT- 55, tonzily, thalamus, PND, alergie zevní i vnitřní bod
- LI 4 - 11, 10
- LU 7, TE 17
- ST 36
- LR 3
- Body na krku – opatrně nebo vůbec – SI 17, ST 9
- Ex 3, ST 3, GB 14, LI 20 – jako na rýmu, PND

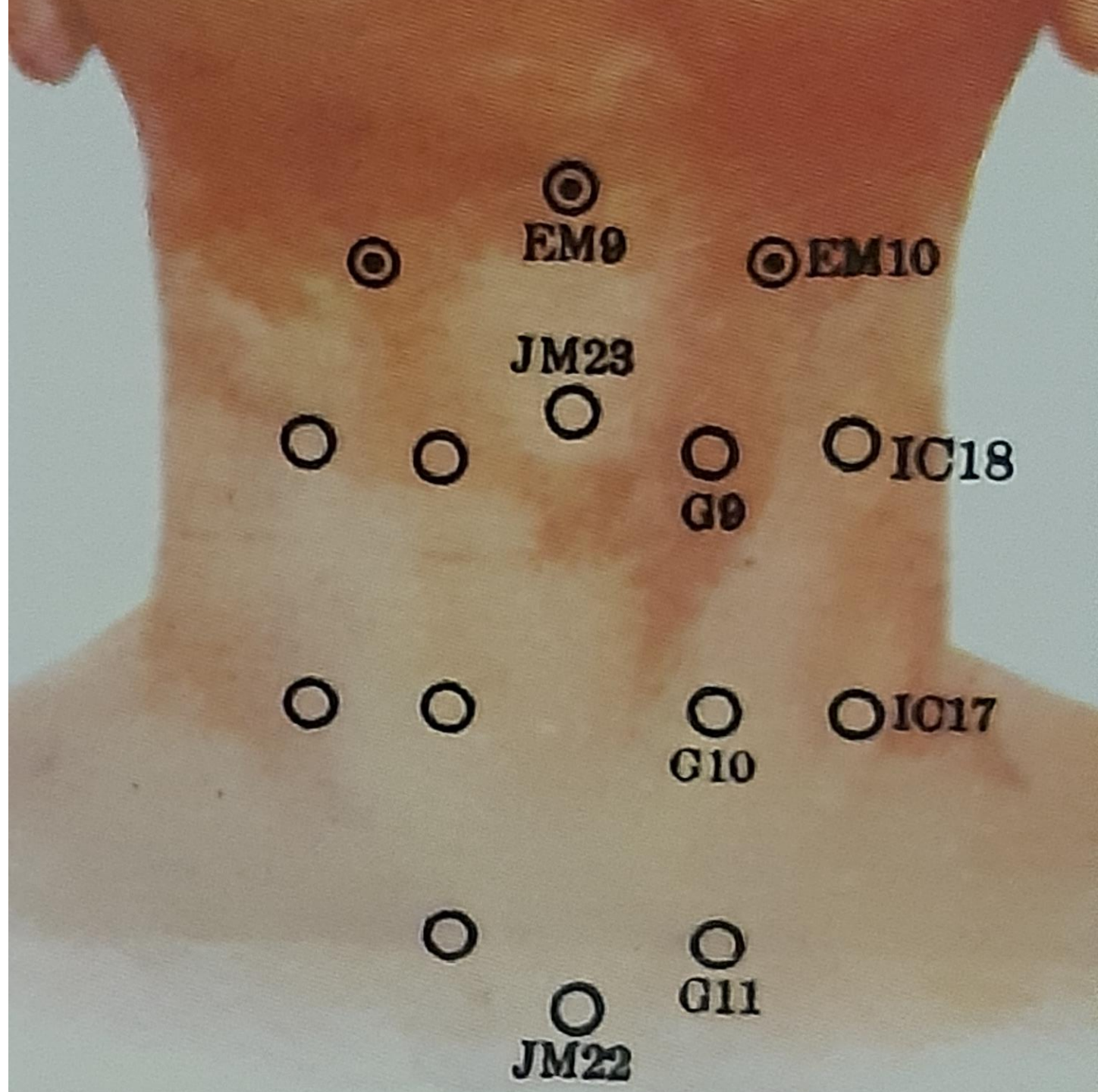
Další příčiny potíží v krku

- **Alergie**
- **Gastroesofageální reflux**
- **Stomatologický původ**
- **Vertebrogenní potíže přenesené do oblasti hrdla**
- **Psychogenní a vegetativní potíže**

Larynx, trachea

- Často spojené s kašlem, chrapotem, dysfonií
- AT - 55, trachea, hrtan, body alergie, thalamus při bolesti
 - - 0 + body žaludku při GER
- LI 4 – 11 – dominuje zánět a bolest
- LI 4 – LU 5 – dominuje kašel – mistr. b. kašle
- LU 7
- Body na hrudníku – CV, KI, ST – pozor u žen ne do prsou
- ST 36, LR 3 (spazmolytický bod pro hladké svaly, psychika)
- baňky





Hrudní oblast plíce, srdce

KAŠEL

- Kašel je nejčastějším příznakem onemocnění dýchacích cest
- Je jedním z nejdůležitějších obranných mechanismů organismu
- Fyziologická úloha kašle
- Patologický kašel – někdy nelehké stanovení hranice

EPIDEMIOLOGIE KAŠLE

Kašel je jedním z nejčastějších příznaků,
který přivádí nemocné k lékařům

Dělení kašle podle délky trvání

Věk	Akutní kašel	Subakutní kašel	Chronický kašel
Dospělí	< 3 týdny	3-8 týdnů	> 8 týdnů
Děti	< 2 týdny	2-4 týdny	> 4 týdny

AKUTNÍ KAŠEL

Nejčastější příčiny:

Viry – 90% - influenza, parainfluenza, respirační syncytiální virus – benigní, krátký průběh

chřipka ČR – 850 000-1,5 mil. ročně

- koronavirus (SARS) – smrtelná

Bakterie - 10%

ČR 400 – 500 000 epizod kašle za rok

Časté příčiny akutního kašle	
Syndrom kašle horních cest dýchacích	Alergické astma, alergická rýma, vazomotorická rýma, nealergická rýma s eozinofilií, atrofická rýma, prurulentní bakteriální rýma, virová inf. HCD
Akutní bronchitida (bakteriál. etiol)	
Pneumonie	
Akutní exacerbace CHOPN	
Intersticiální plicní nemoci Inhalace iritačních látek	
Aspirační syndromy a cizí těleso ve zvukovodu	Laryngofaryngeální reflux, infantilní aspirace, iktus, dysfunkce hlasových vazů
Léky	
Městnavé srdeční selhání Plicní embolie	

Příznaky akutního kašle vyžadující akutní provedení rtg plic

- Hemoptýza
- Dušnost
- Horečka
- Bolest na hrudníku
- Nejasná ztráta na váze

- Kašel = symptom
(diagnózou je jen u idiopatického kašle)

Chronický kašel

– někdy obtížné stanovení příčiny i terapie
a často více příčin

Zaměření:

Alergolog – astma

TRN – tumory

ORL – GER nebo extraezofageální reflux

Chronický převážně neproduktivní kašel

- Bronchiální astma
- GERD
- Zadní rýma
- Chronická sinusitida
- Laryngeální dysfunkce
- Intersticiální plicní nemoci
- Diabetická neuropatie

Chronický převážně produktivní kašel

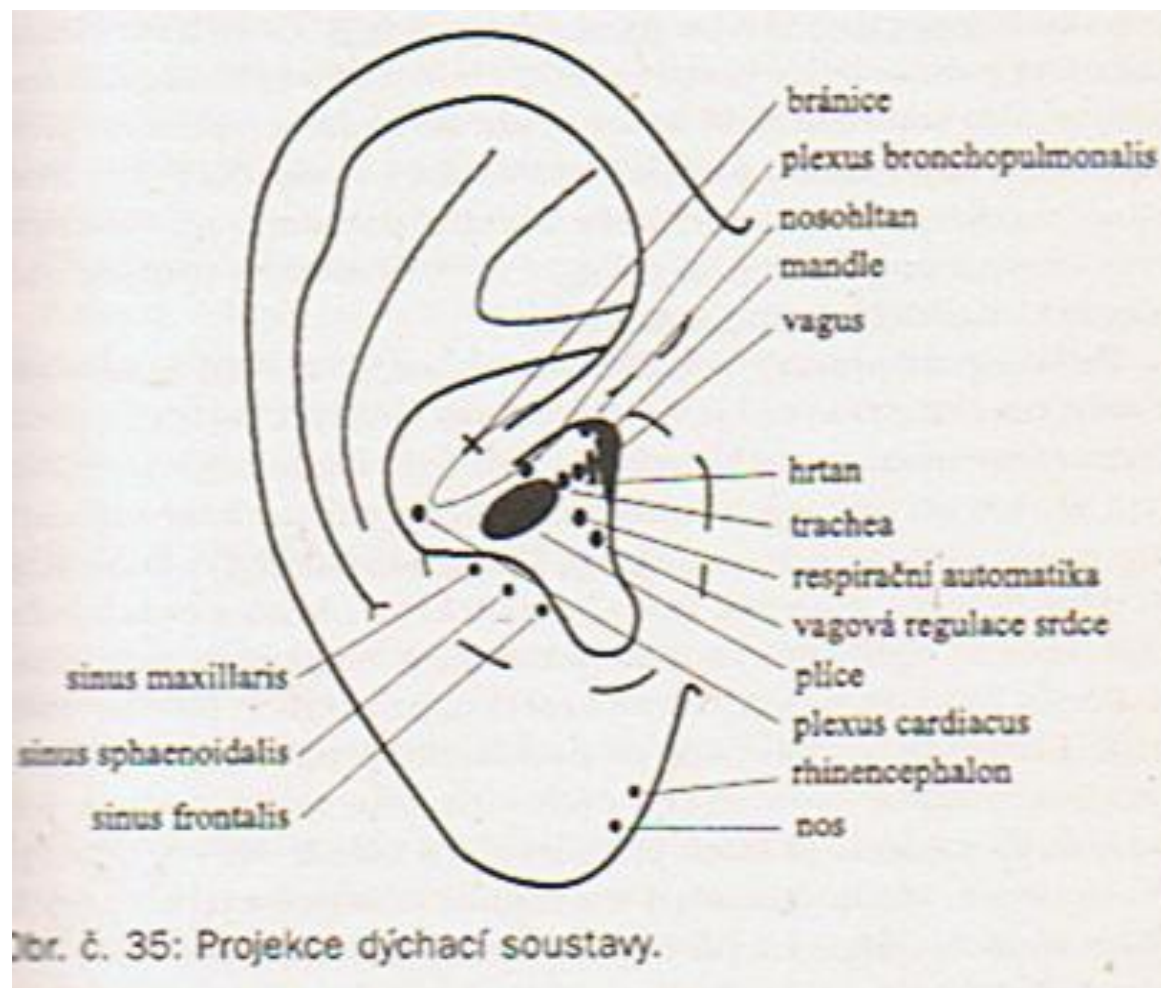
Nejčastější příčiny:

- CHOPN
- Chronická bronchitida
- CHOPN – u většiny diagnostikována pozdě, až v těžkém stádiu často již s dušností
- Kašel je v časných stádiích bagatelizován

Převážně produktivní kašel

- Bronchiektázie
- Cystická fibróza
- Chronické plicní infekční nemoci
 - Tuberkulóza (imigranti z Východu)
- Aspirace cizích těles
- Ciliární dysfunkce

AURIKULOTERAPIE



MUDr. Jaroslav Debeř, Aurikuloterapie 2.
Praxe, Votobia r.2000

- LU 1, 2, 4, 5, 7, 8, 10, 11
- LI 18 PC 2, 5
- ST 13, 14, 15, 16, 36
- CV 6, 12, 16-22
- KI 4, 6, 22-27
- SP 5, 18, 20
- SI 15, 17
- GB 40

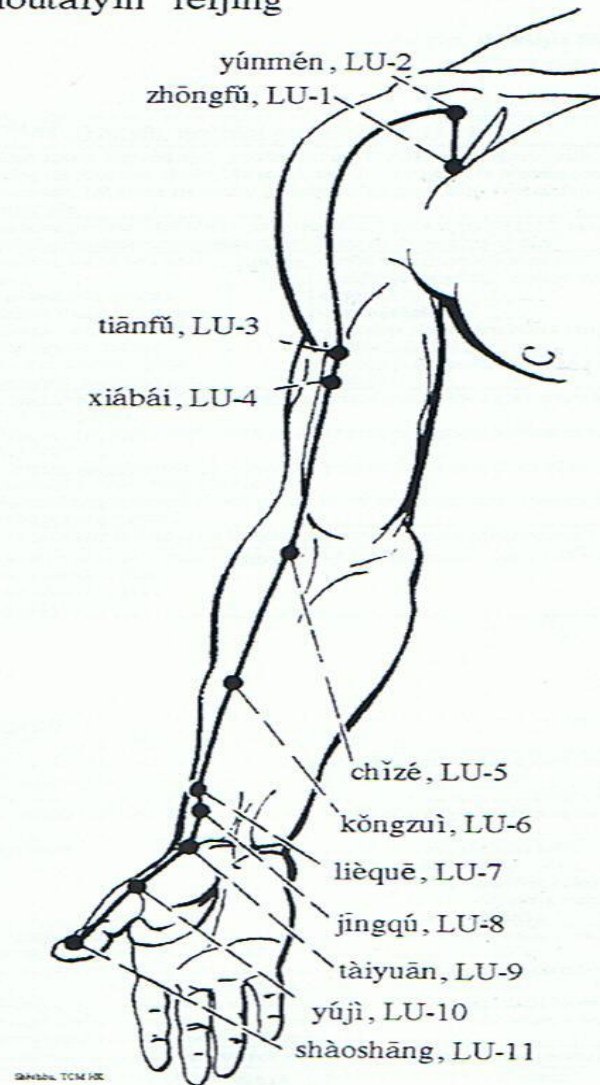
GV 9, 10, 11, 13, 14

BL 8, 11, 12, 13, 17, 20

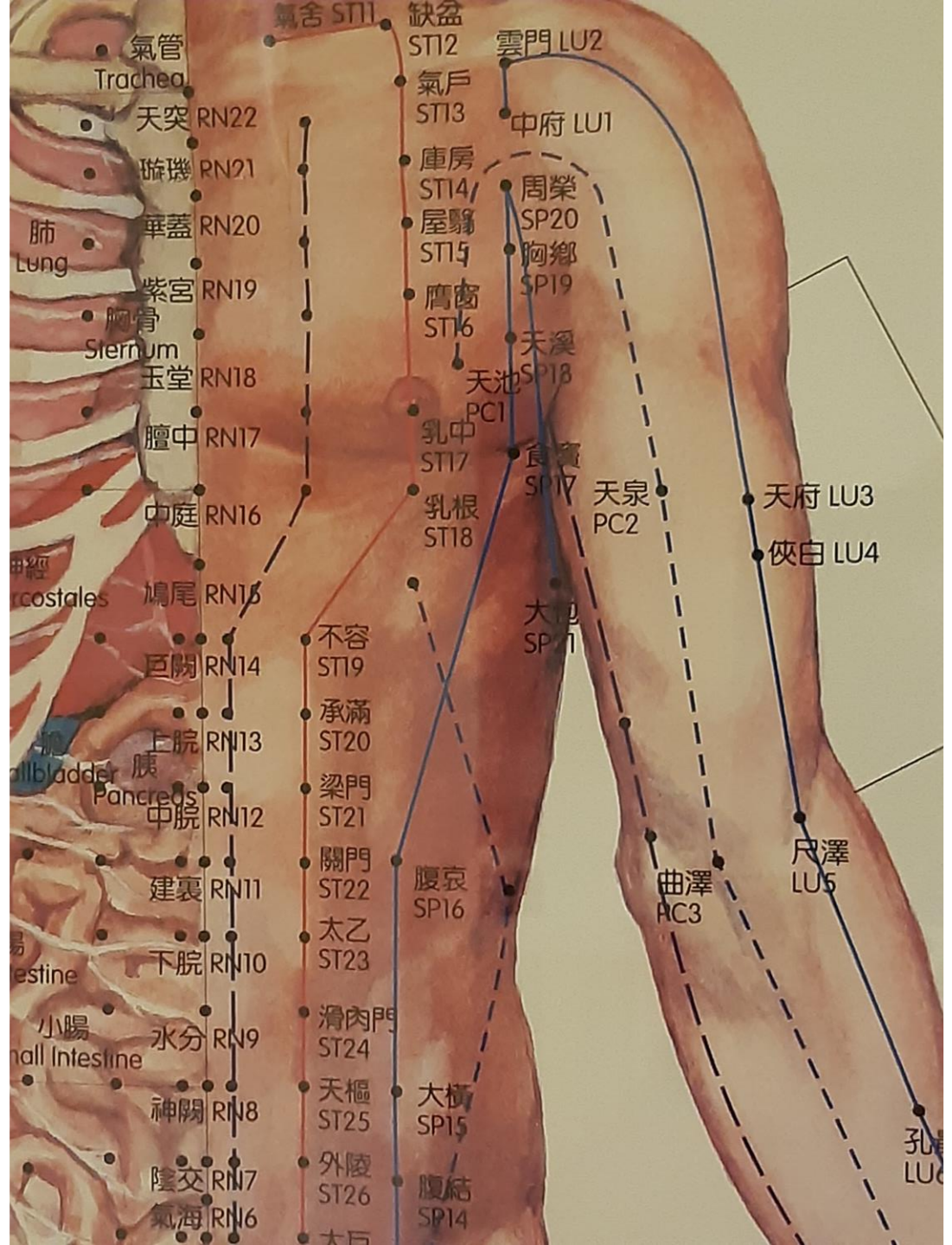
- Spastická bronchitida:
- LU 5, CV 21, 22
- Křečovitý kašel:
- LU 11, KI 3, LR 2, SP 5
- Mnoho sputa
- ST 40 – rozpouští hlen
- Hemoptýza:
- KI 4

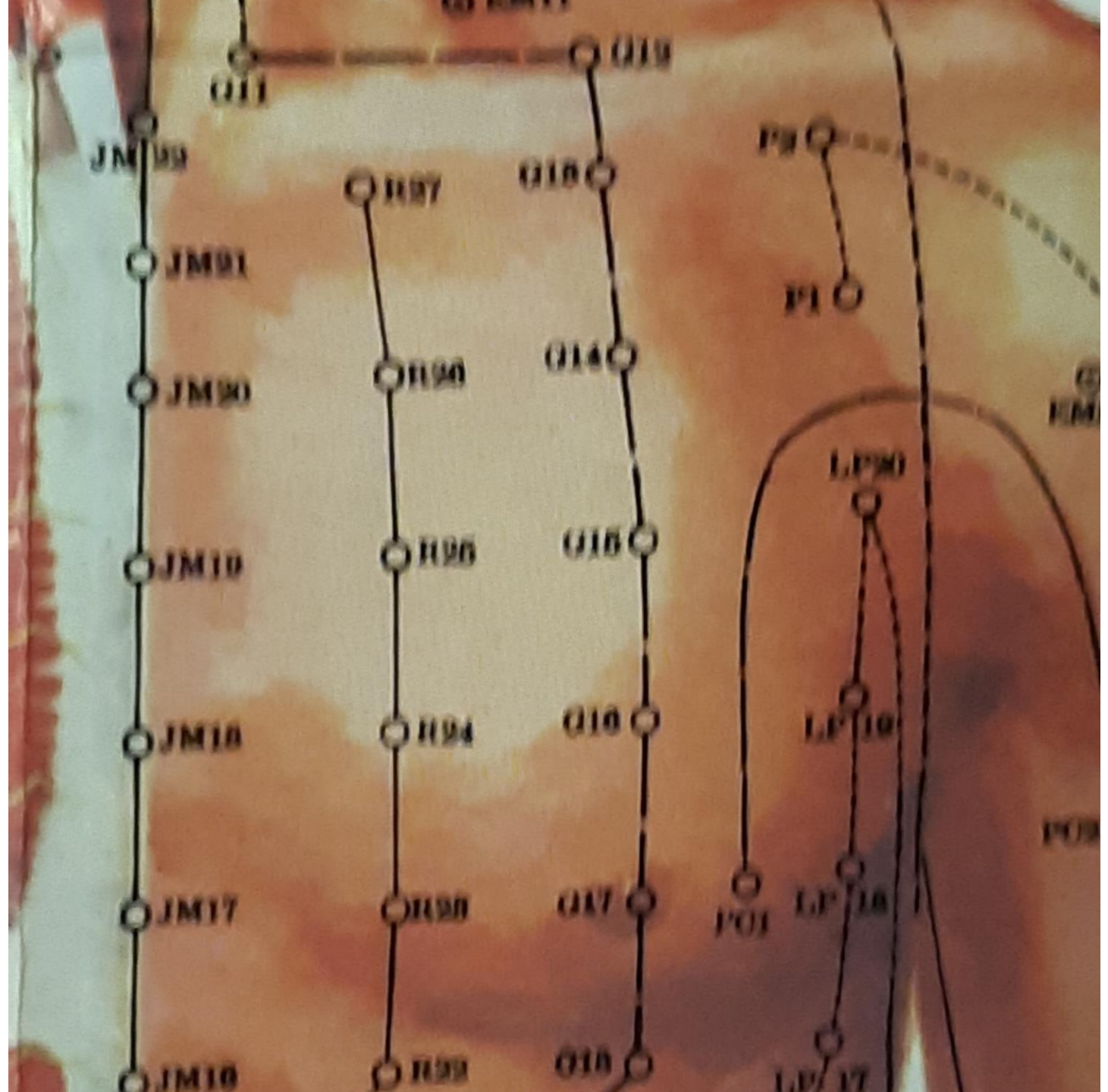
Dráha plic

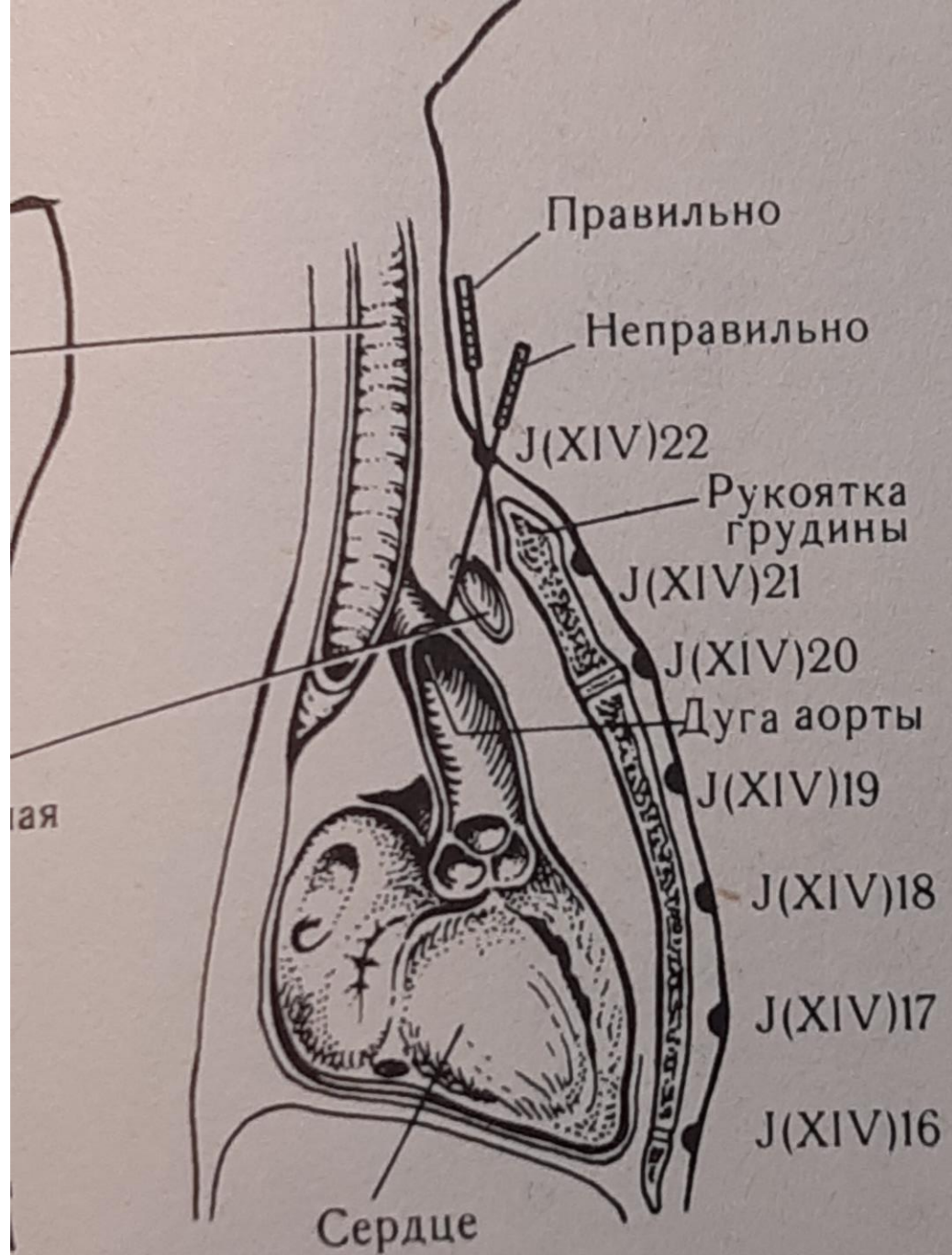
shòutāiyīn fèijīng



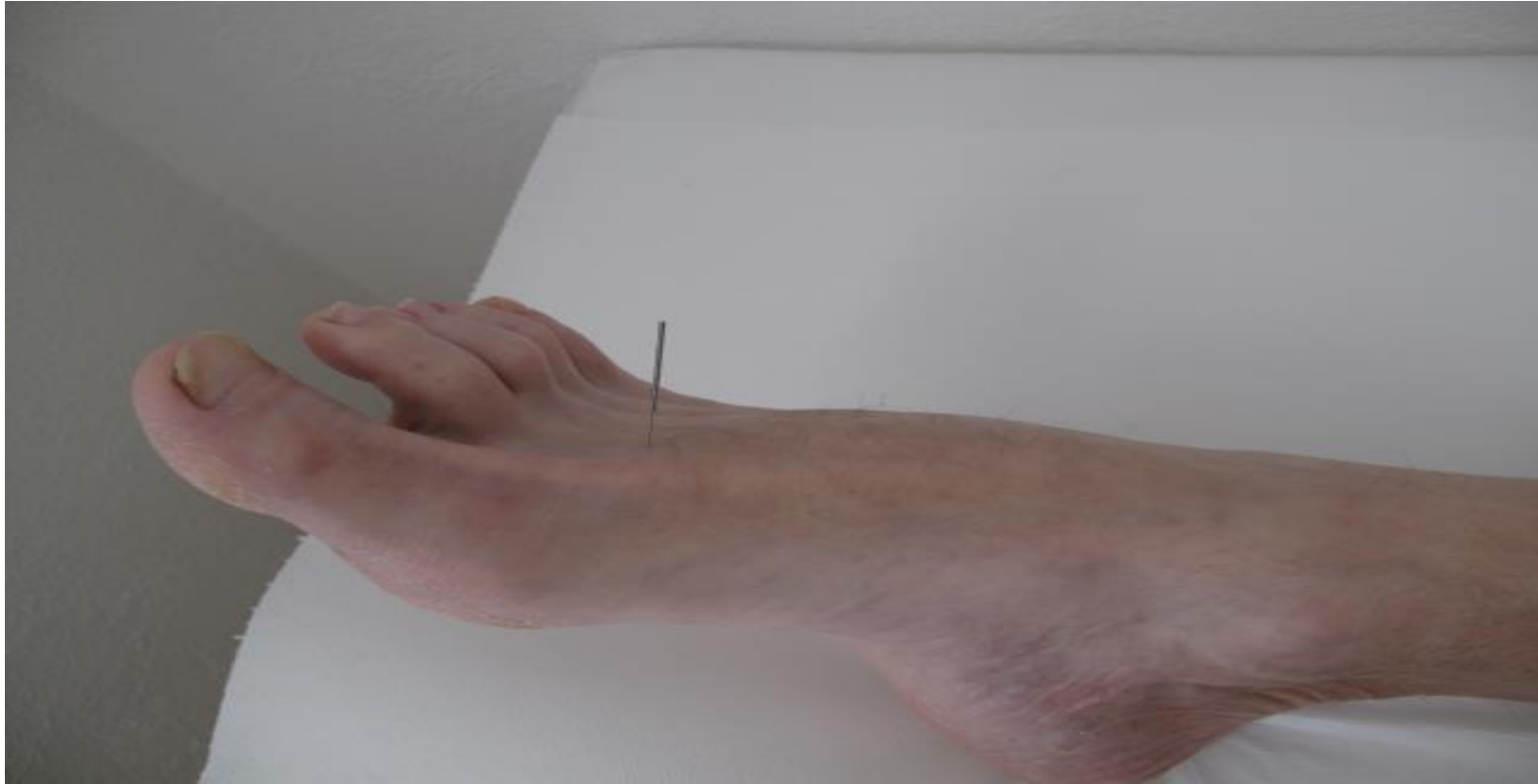MUDr. Michal Strnad, Akupunkturní dráhy a body I, MTS 2004



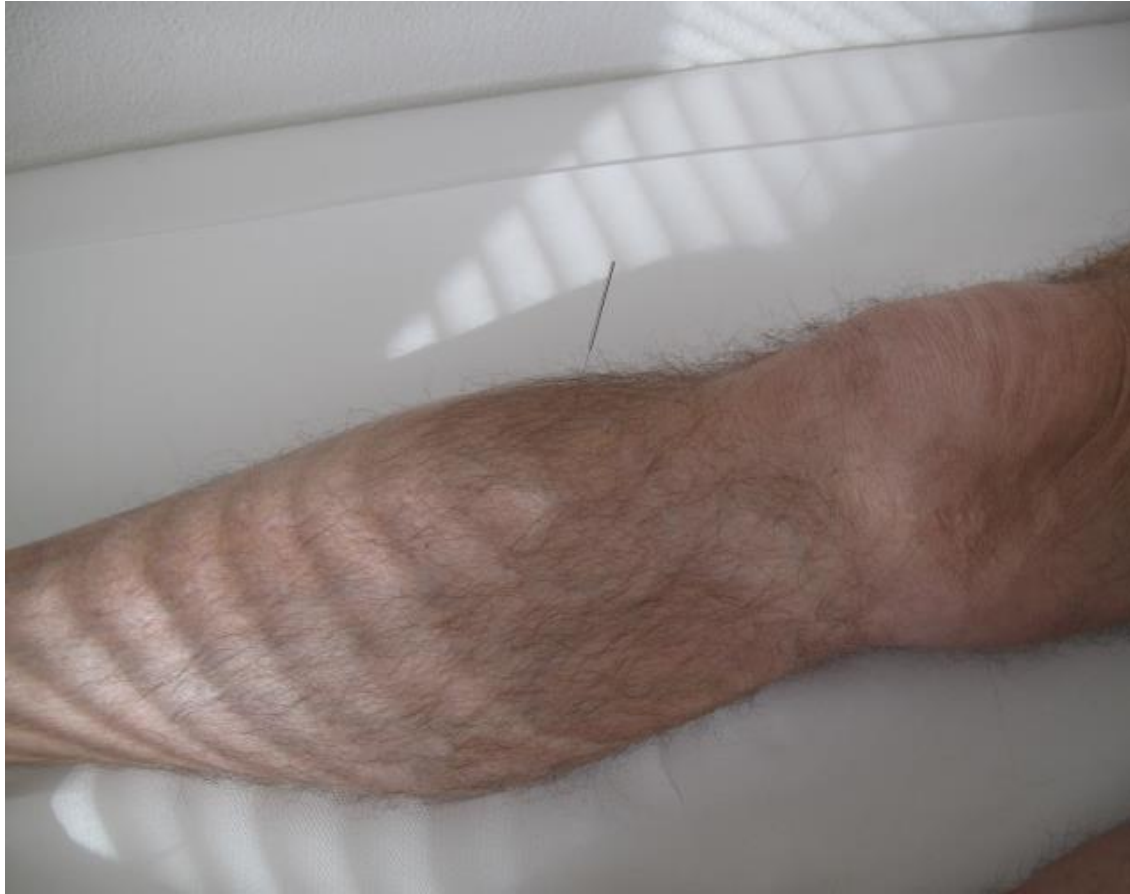



LR3



ST36




LI4

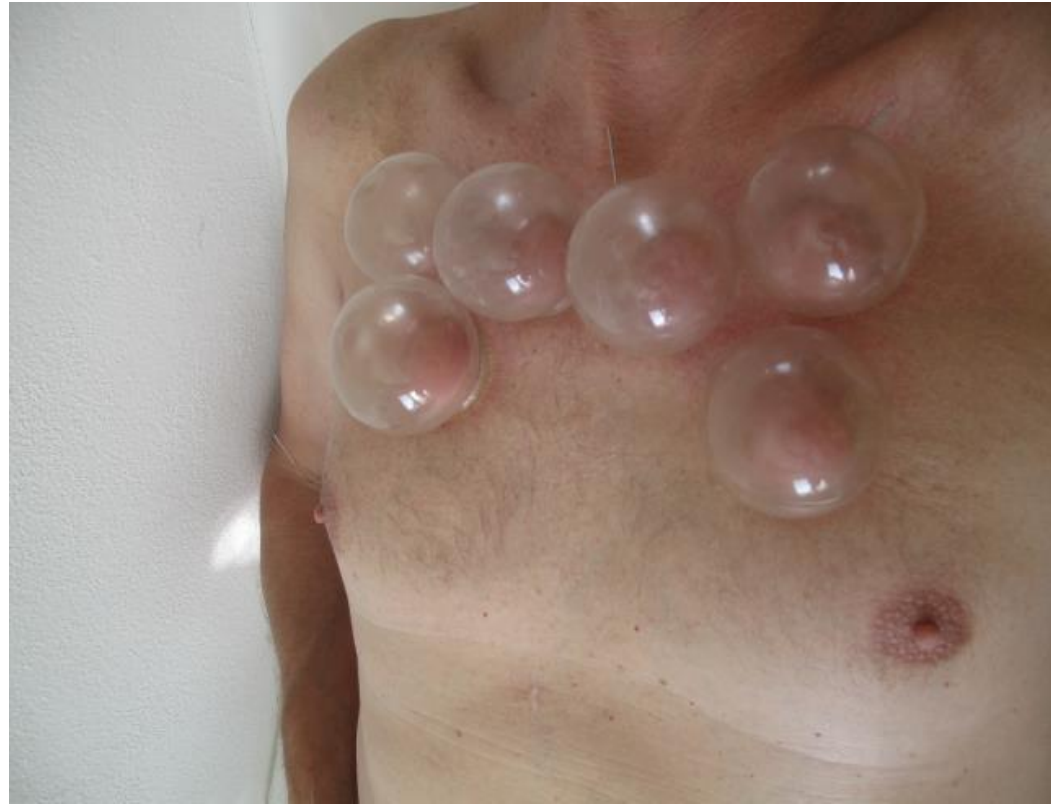LU7

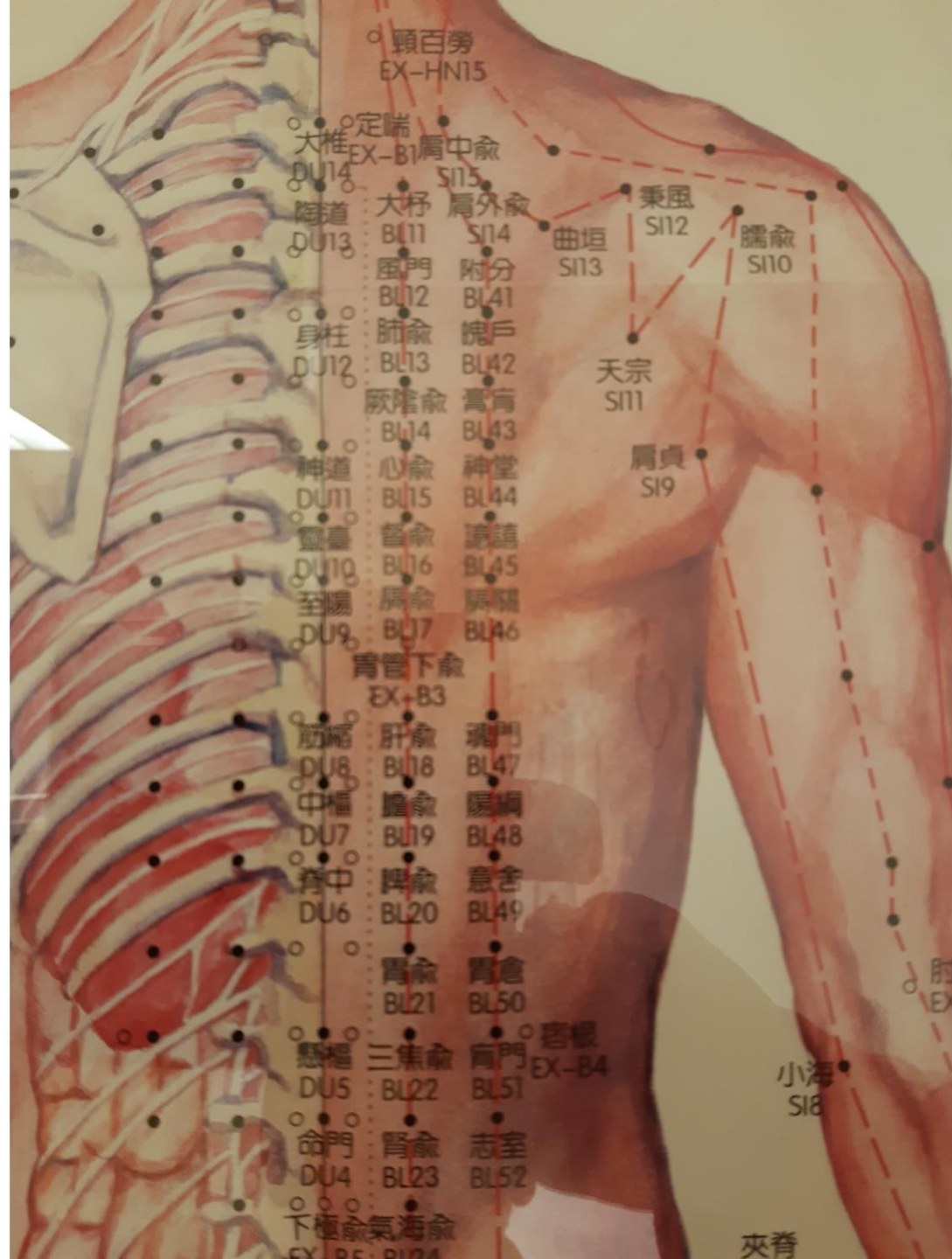
LU5



LU5 (mistrovský bod kašle)







- Body na zádech!! GV (14), BL 1. i 2. větev
- Baňky na zádech

GIT

- ALGICKÝ DYSPEPTICKÝ
 - SYNDROM
 - EPIGASTRIA

ANEB

ŽALUDEČNÍ NEURÓZA

Cíl sdělení

- 1. Ukázat, že závažný nebo chronický stres působí vznik neurotických potíží a zejména často tzv. žaludeční neurózu a další psychosomatické projevy**
- 2. Shrnutí vzniku zánětu žaludeční sliznice z hlediska klasické a celostní medicíny**
- 3. Terapeutické postupy celostní medicíny**

Psychiatrická onemocnění

- Funkční
- Organická (např. schizofrenie)

- Funkční – neuróza = úzkost a strach
 - lehké a střední deprese
 - = smutek a únava

Těžké deprese = endogenní – organické on. mozku

- Bušení srdce, tachykardie
- Parestézie různých částí těla, často se po těle stěhují
- Pocení
- Nespavost
- Únava

Healthy Psychic

- Pomáhá chránit žaludeční sliznici před účinky kyselé žaludeční šťávy a infekcí *Helicobacter pylori*
- Neporušená nervová regulace obranných mechanismů žaludeční sliznice

Závažný nebo chronický stres = úzkost a strach
= neuróza

- Žaludeční neuróza
- – bolest nebo tlak v epigastriu
- - pálení žáhy
- - reflux
- - říhání
- - nauzea, zvracení
- - poruchy trávení

GASTRITIS

- Acute
- Chronic
- Gastrodudenal ulcer
- Gastroesophageal reflux

Akutní gastritida

- Akutní zánět – trvá obvykle 2 týdny
- Nesporný je vztah mezi gastritidou a infekcí *Helicobacter pylori* (**ale HP není vždy podmínkou!**)
- HP
 - pronikne ochrannými mechanizmy žaludeční sliznice
 - intercelulární prostor epitelu
 - pevně adhezuje k buňce


Poškození buněk sliznice = inflammation

Chronická gastritis = atrofie

Akutní zánět se utlumí

- **Monocyty a lymfocyty - protilátky - přechod do chronického stavu**
- **HP se přitom umí protilátkám účinně bránit**
- **Atrofie buněk epitelu**
- **Metaplastické buňky intestinálního typu**
- pro HP jsou nevhodné

Agresivní faktory působící na žaludeční sliznici

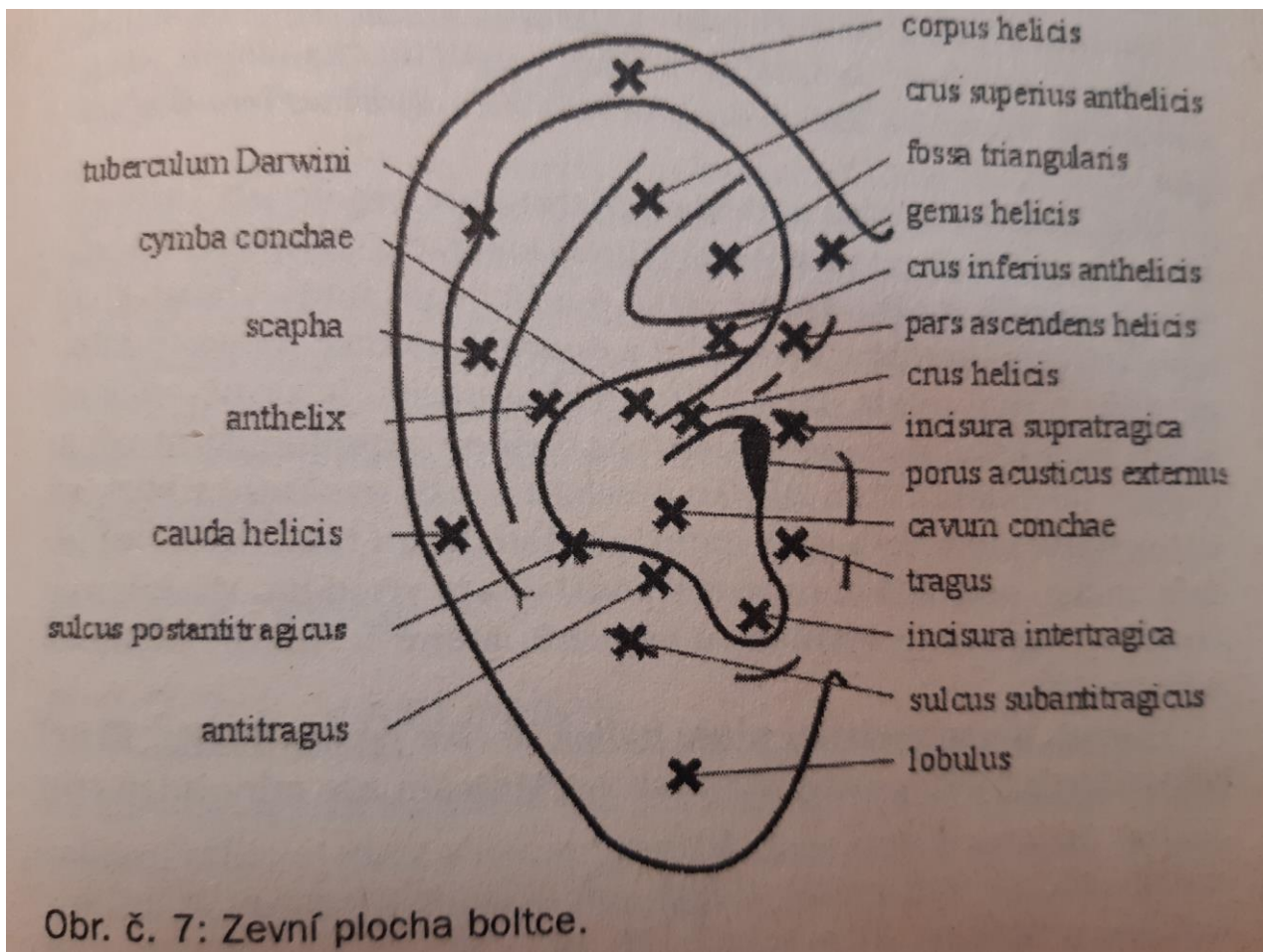
- 1. Kyselá, pepticky aktivní žaludeční šťáva
- 2. Přítomnost HP
- 3. Nesteroidní antirevmatika - nadměrné a dlouhodobé užívání NSA (**NSA-gastropatie**)
 - 30% žaludečních vředů a 5-10% duodenálních
- 4. Poruchy mikrocirkulace - kouření, 
- 5. Poruchy motility žaludečních stěn

GE reflux

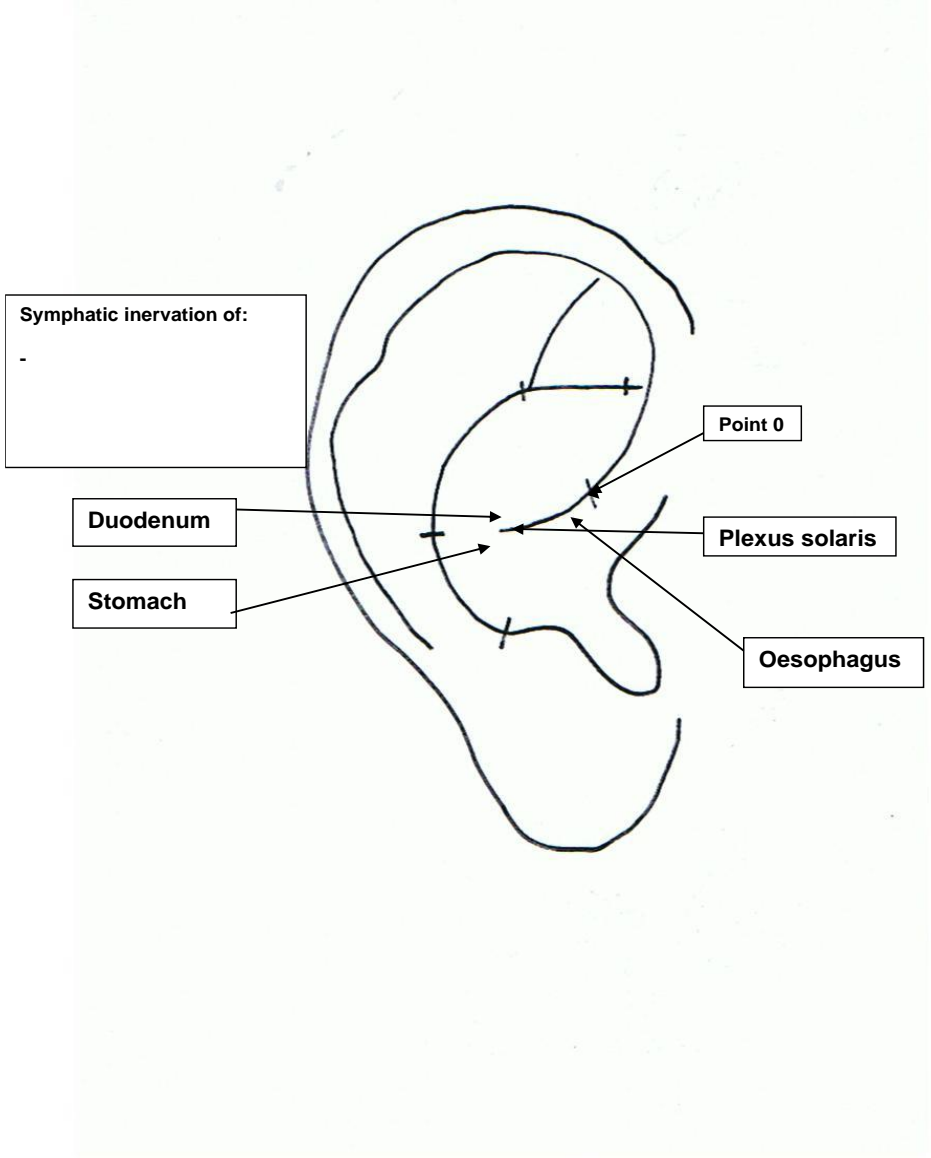
= opakované vnikání žaludečního obsahu do jícnu

- Refluxní choroba jícnu
(**GERD** – Gastroesophageal Reflux Disease)

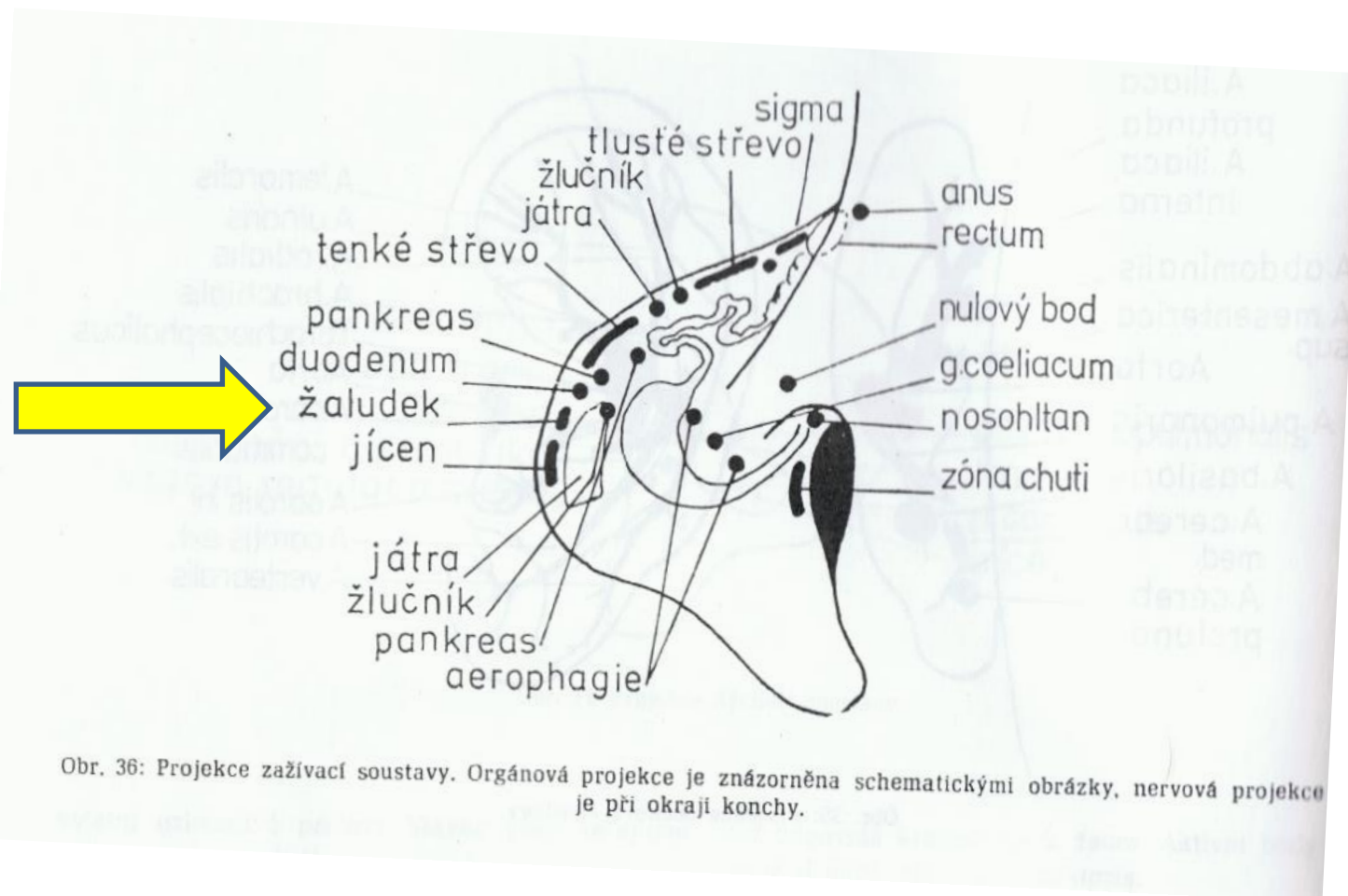
= reflux provokuje symptomy nebo působí potíže, komplikace a zhoršuje kvalitu života



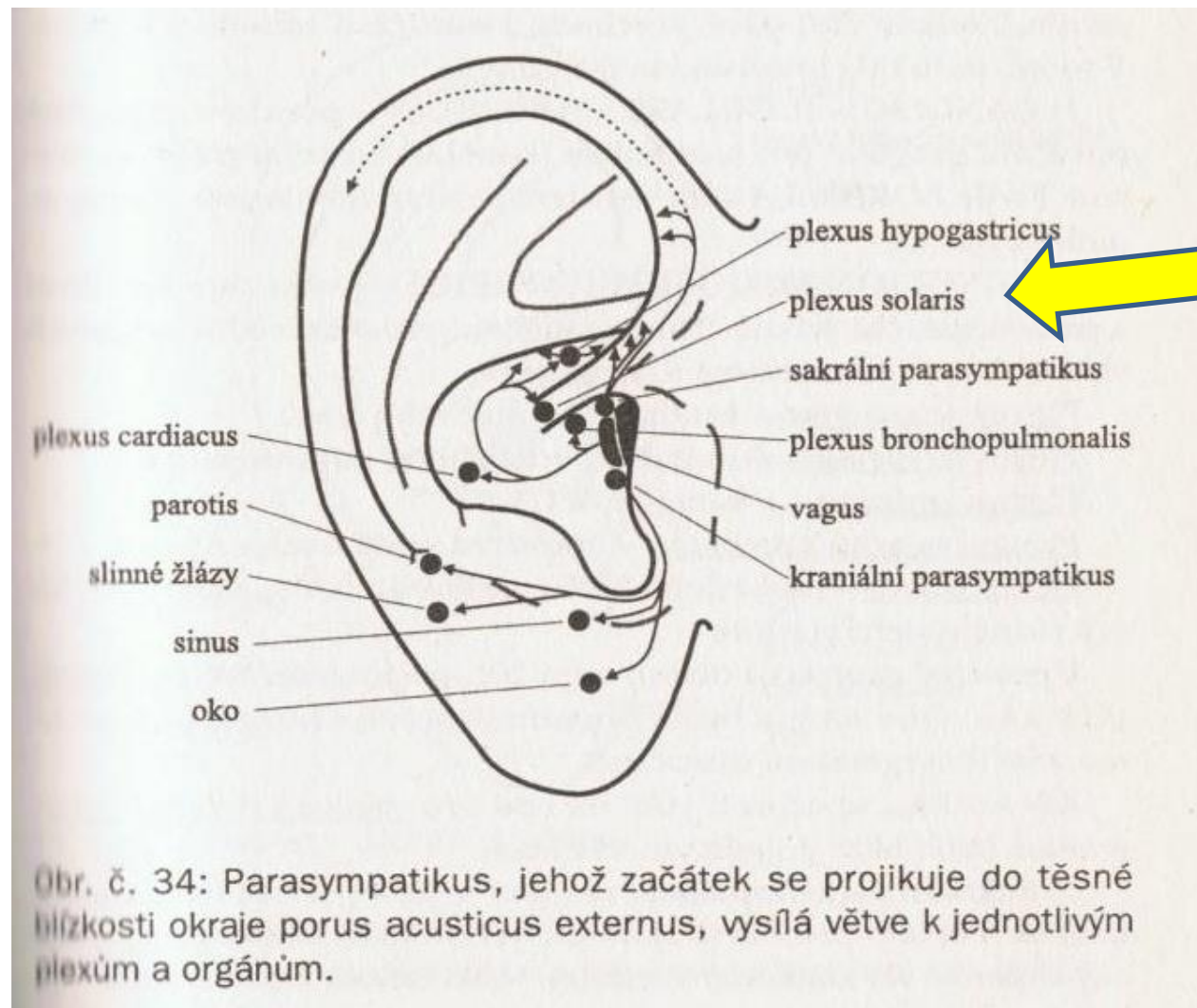
Obr. č. 7: Zevní plocha boltce.



TRÁVICÍ SOUSTAVA


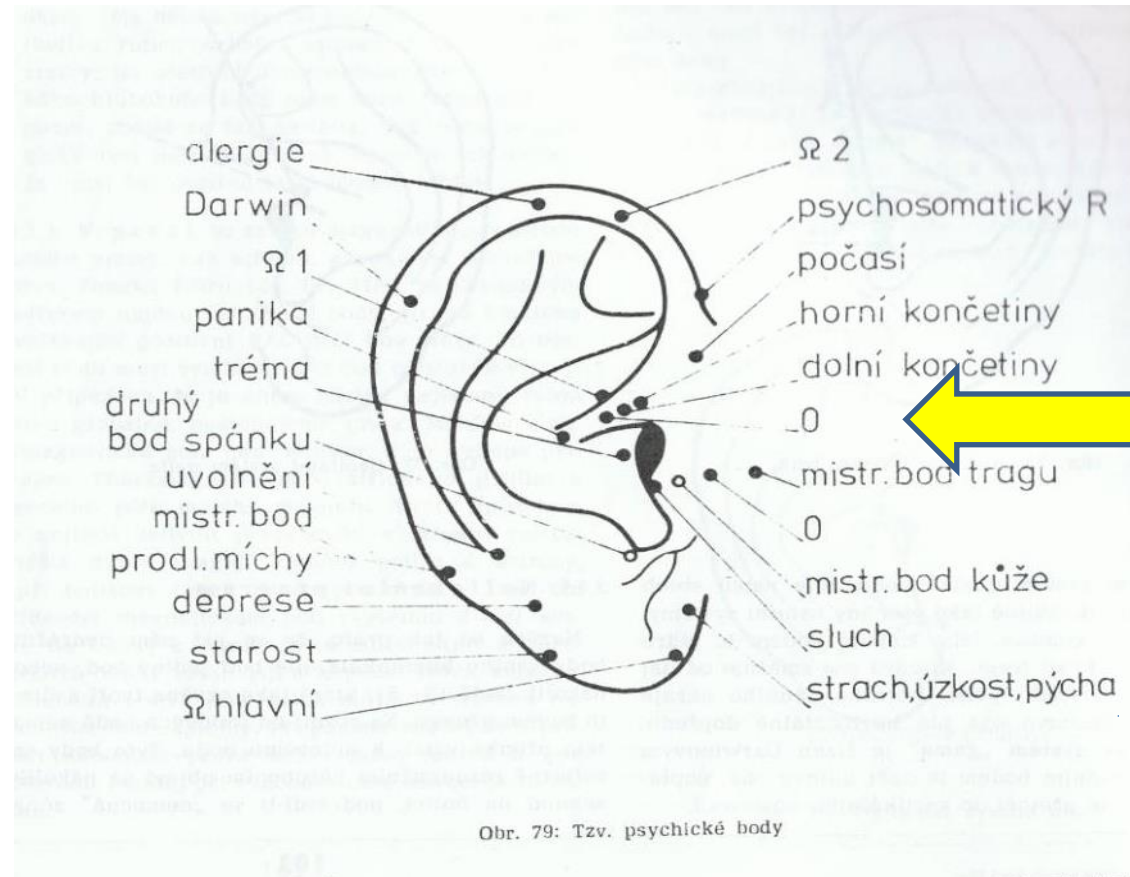


PARASYMPATIKUS

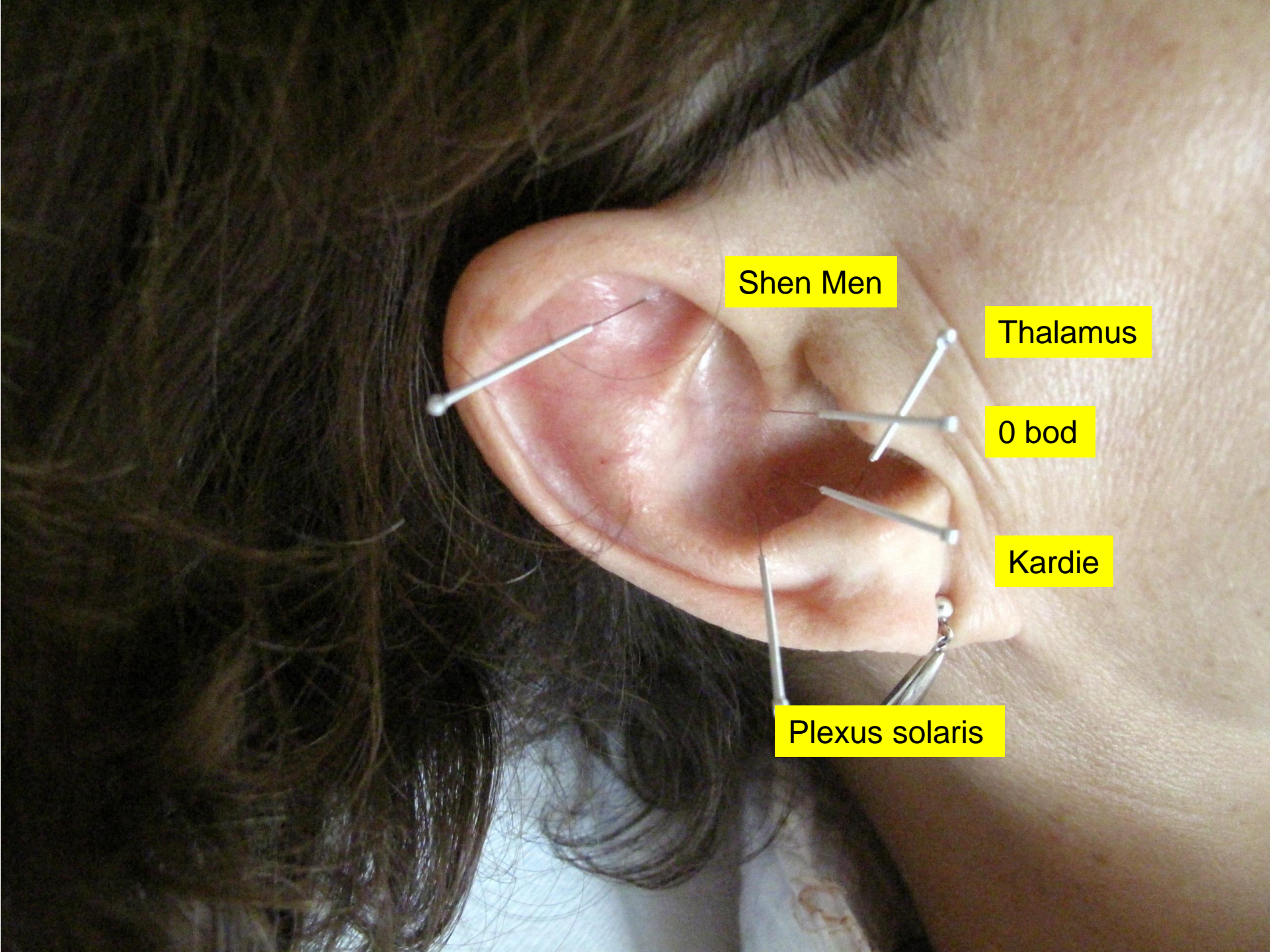


Debef J.: Aurikuloterapie 2.

PSYCHICKÉ BODY



**0
bod**



Shen Men

Thalamus

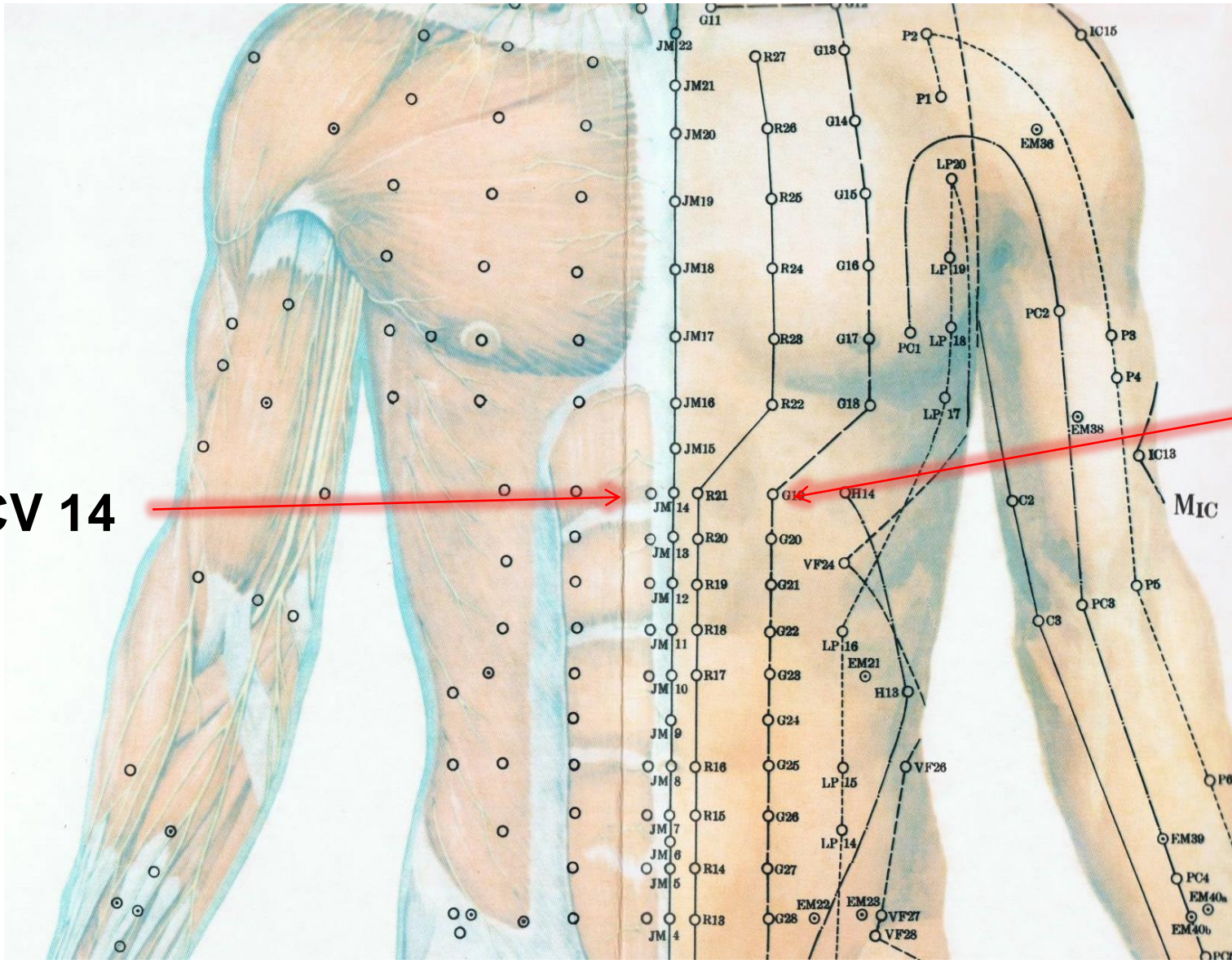
O bod

Kardie

Plexus solaris

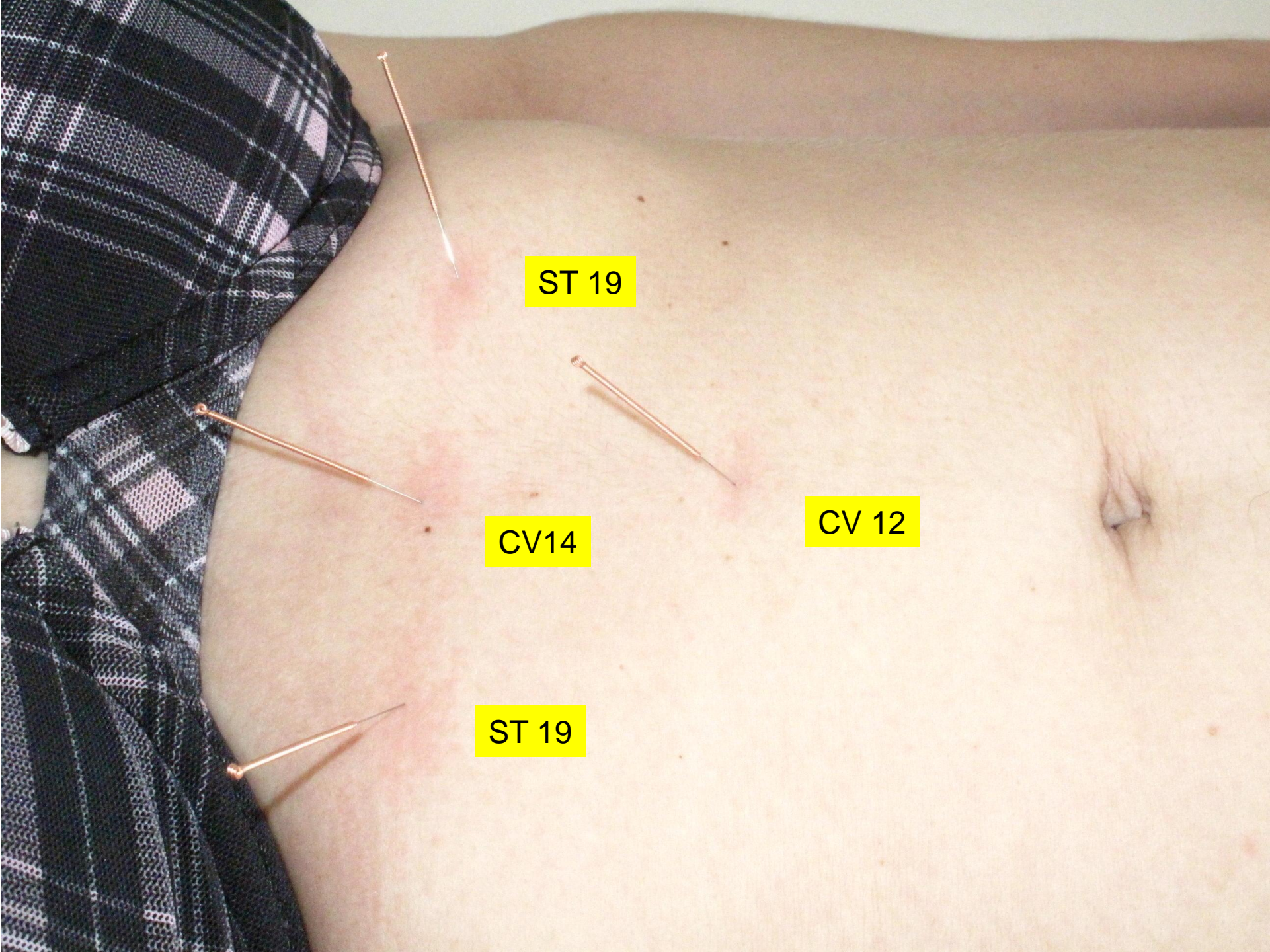
Akupunktura

CV 14



ST 19

MIC

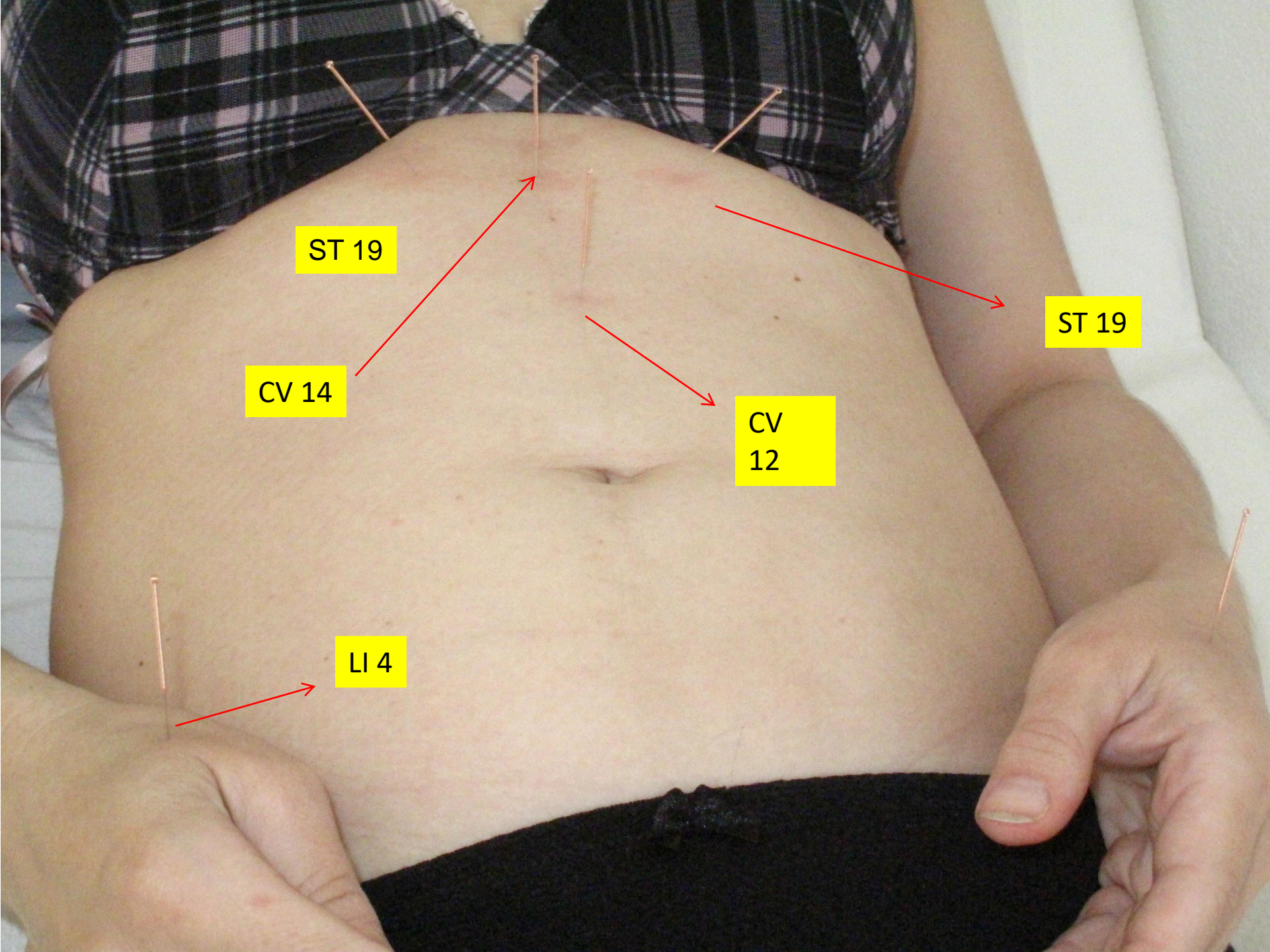


ST 19

CV14

CV 12

ST 19



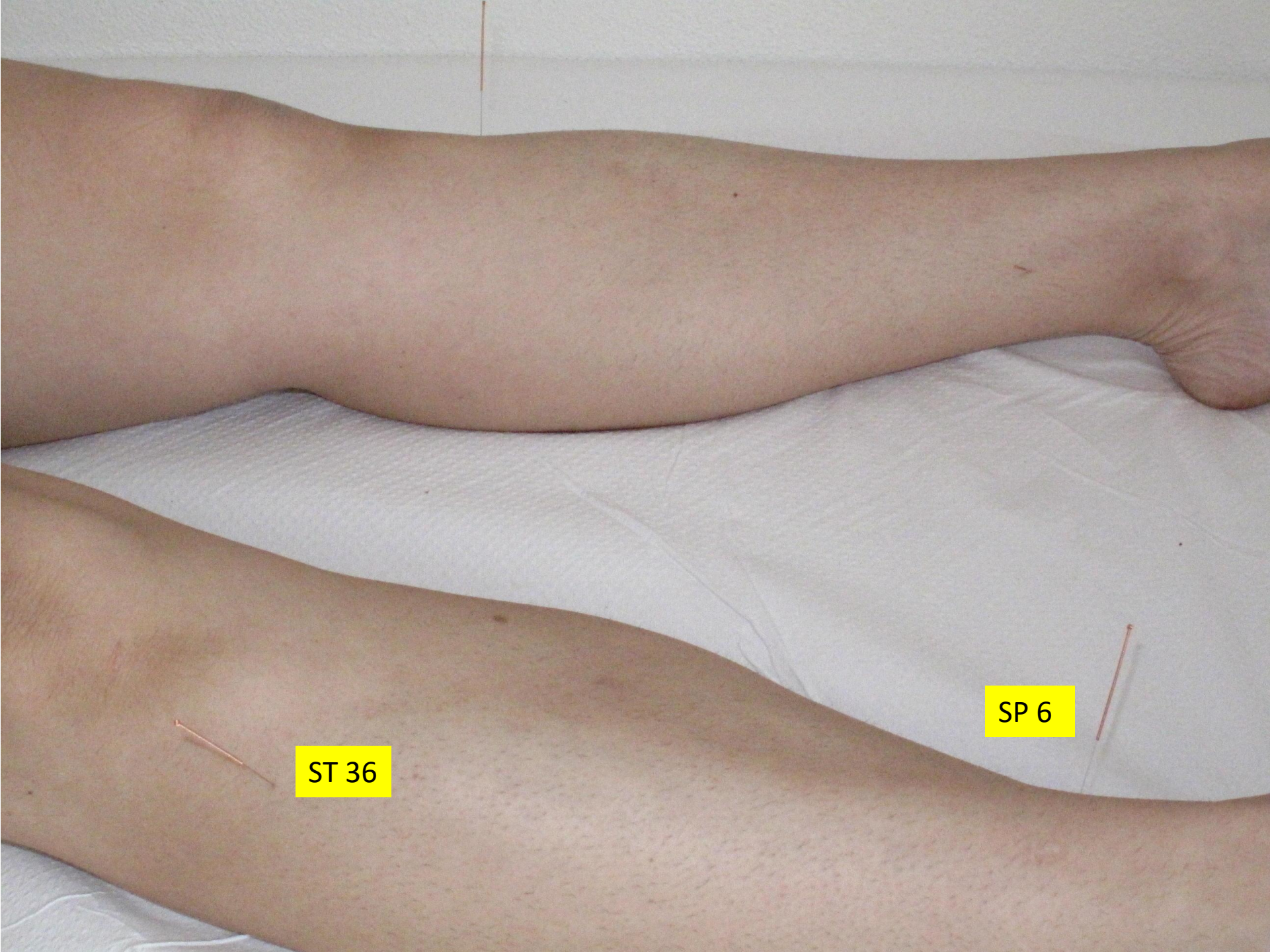
ST 19

ST 19

CV 14

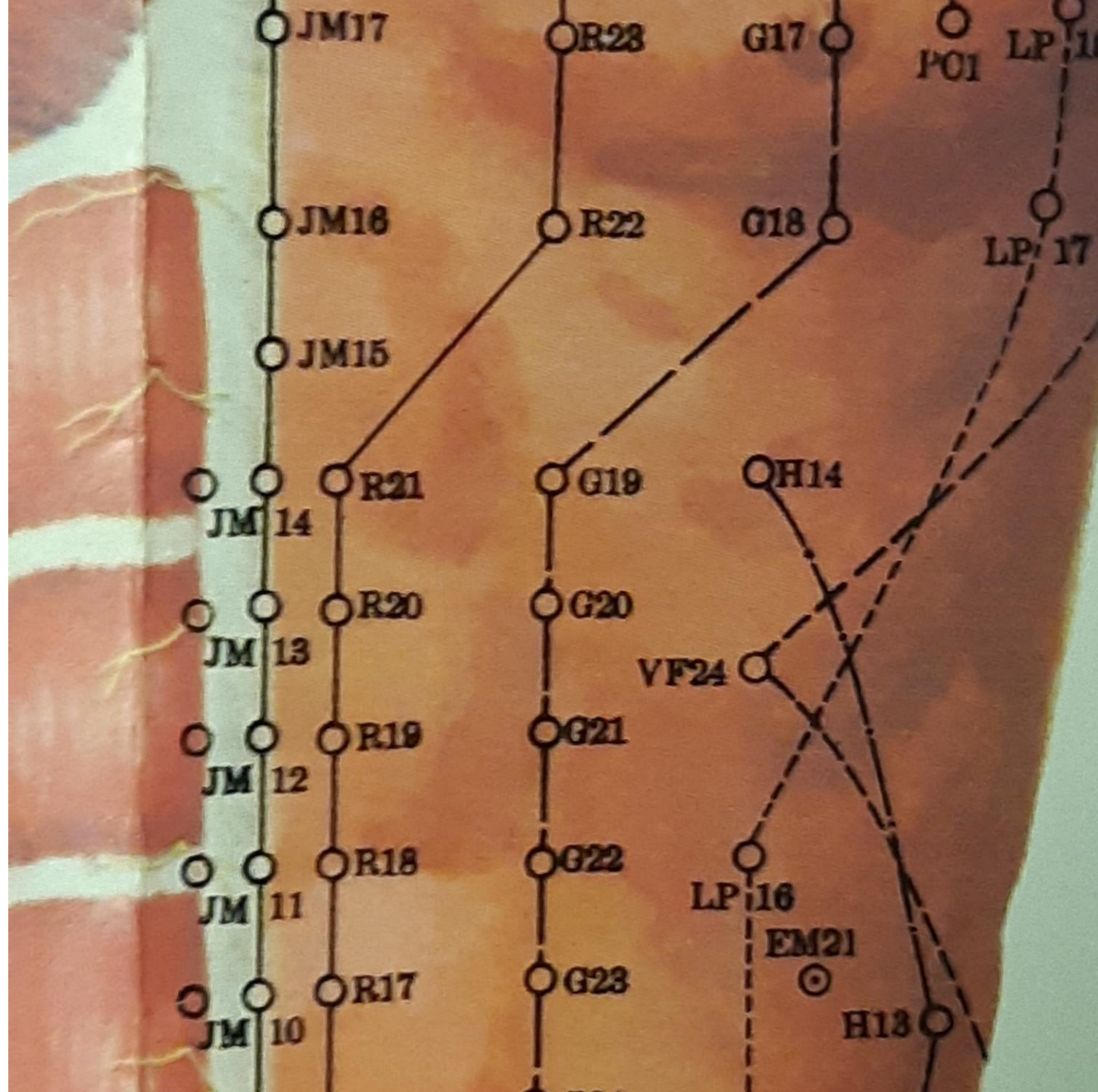
CV
12

LI 4



ST 36

SP 6



- **ST 19 - vagový bod žaludku**
- **CV 14 - poplašný bod srdce,
centralizační bod spojení drah Jang a Jin s
drahou žaludku**
- **CV 12 - poplašný bod dráhy žaludku a
vnitřních orgánů břišní dutiny (středního
ohříváče)
mistrovský bod tonizace dutých orgánů Fu**

ZÁVĚR

**Zánět žaludku, gastroezofageální reflux
jsou jednoznačně psychosomatická
onemocnění způsobená závažným
nebo chronickým stresem**

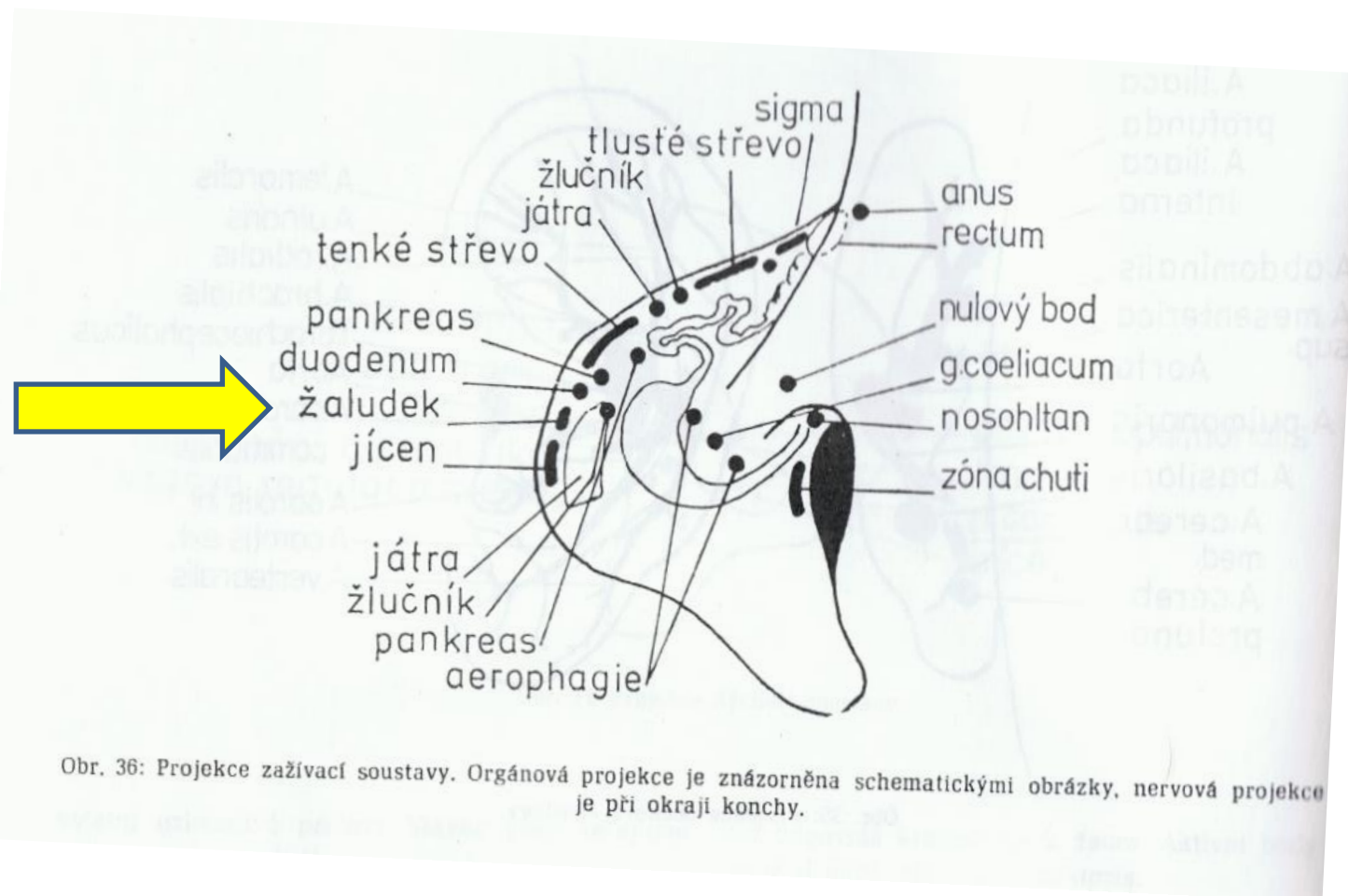
(vyjma NSA-gastropatie)

**Komplexní léčba nemůže zahrnovat jen PPI, prokinetika,
antibiotika apod., ale musí vždy obsáhnout psychogenní
etiologii**

Chronická zácpa

- Poměrně obtížně řešitelná všemi možnými metodami
- Naprosto dominují ženy, poměrně častá u malých dětí
- Kolonoskopie – nutná
- Jistá je přítomnost poruchy mikrobiomu – ještě nejsou jasné zkušenosti s efektem individualizovaných probiotik na zácpu
- Aurikuloterapie:
- AT – 55, body v oblasti tlustého střeva, nervového zásobení tl. střeva, konečník, psych.body

TRÁVICÍ SOUSTAVA



- Fiala – základní body:
- LI 4, 10, 11
- ST 25, 36, 41
- SI 3
- GB 23, 24
- BL 25, 27

- Růžička - Atonická zácpa:
- Hlavní bod: PC 6
- ST: 22, 25, 36
- SI: 4, 10, 11
- BL: 25, 27

- CV 4, 6 – moxa, také na ST 25

- Růžička - Spastická zácpa:
- Základní body: SP 4, LR 2
- SP: 3, 4, 5, 9, 15
- SI: 2, 3
- LR: 1, 2
- KI: 3, 16, 18
- GB: 20
- CV: 4

Průjem

- Diagnóza!
- Akutní – obvykle akupunkturou neřešíme
- Chronický – často potravinové intolerance, porucha mikrobiomu – tyto nutno odstranit, samotná akupunktura nepomůže
- Body:
SP 4 – mistr. b. průjmů
- SP 6, LR 2, 3, 8, SI 3, 8, LI 4, CV 4

- Dráždivý tračník – diagnóza z rozpaků (vyslovím až jako poslední možnost po vyloučení jiných příčin)
- Musí být jasná vazba na stresový podnět

- Aurikuloterapie:
- 55, projekční body nerv. zásobení střev, psychosomatika,
- alergie (vnitřní bod)

- ST 21, 25, 36, 37, 39
- CV 13, 15
- SP 4
- SI 3
- LR 13
- LI 4
- HT 3, 5, 7

Žlučnickové potíže

- Žlučnicková kolika – zcela výjimečně pro akup.
- Postcholecystektomický syndrom
- Chronická cholecystitida
- Litiáza – pokud potíže - zejména drobná - operace

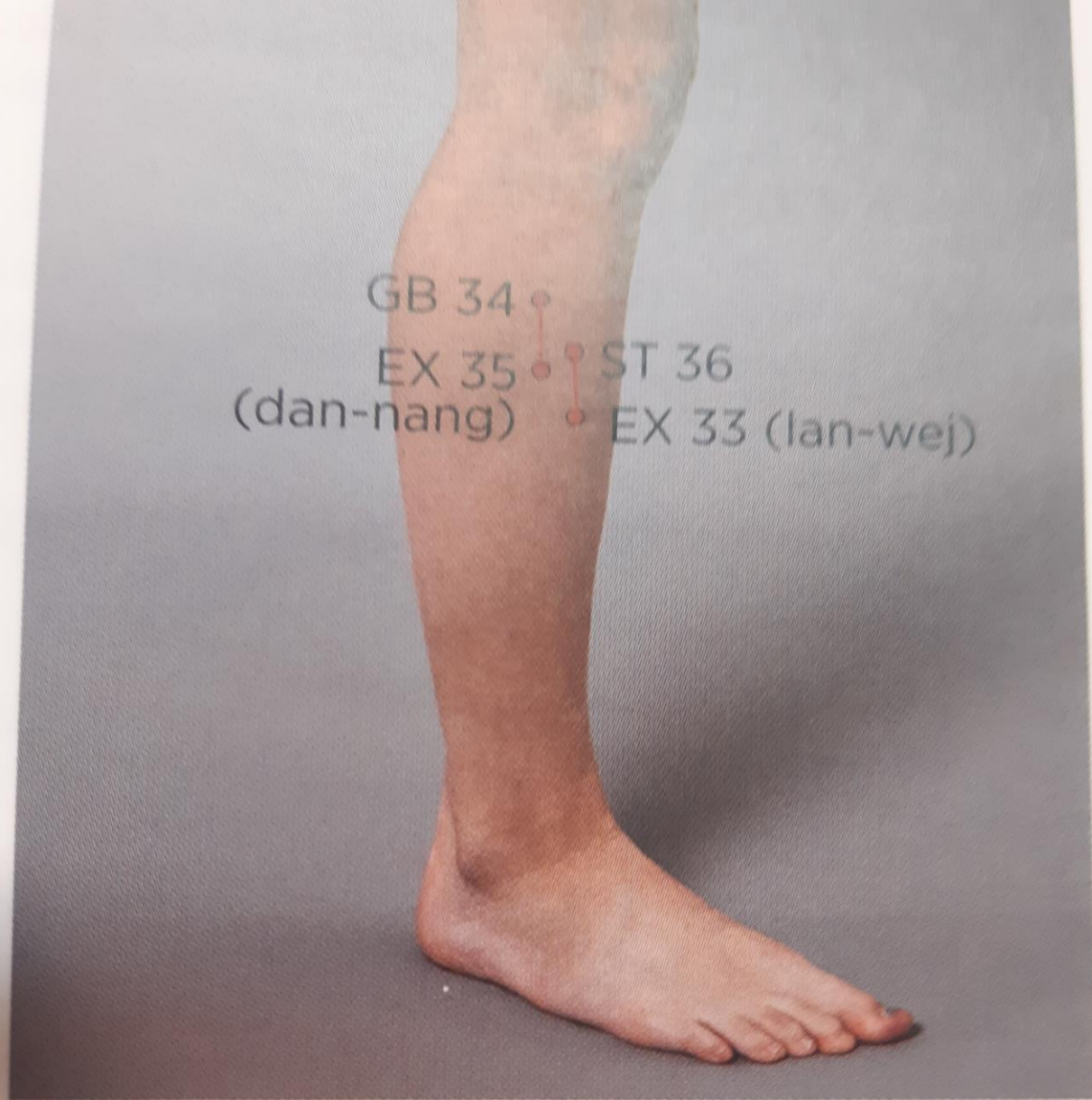
AT – 55, 0, žlučník a nerv.
zásobení, játra, Bourdiol

Dan-nang (žlučník) Ex 35

GB 14, 24, 34, 38

SP 6 ST 36 LR 13 LI 20

BL 18, 19



Obr. 4.43 Body mimo dráhy - body lan-wej a dan-nang

Lan-wei Ex 33

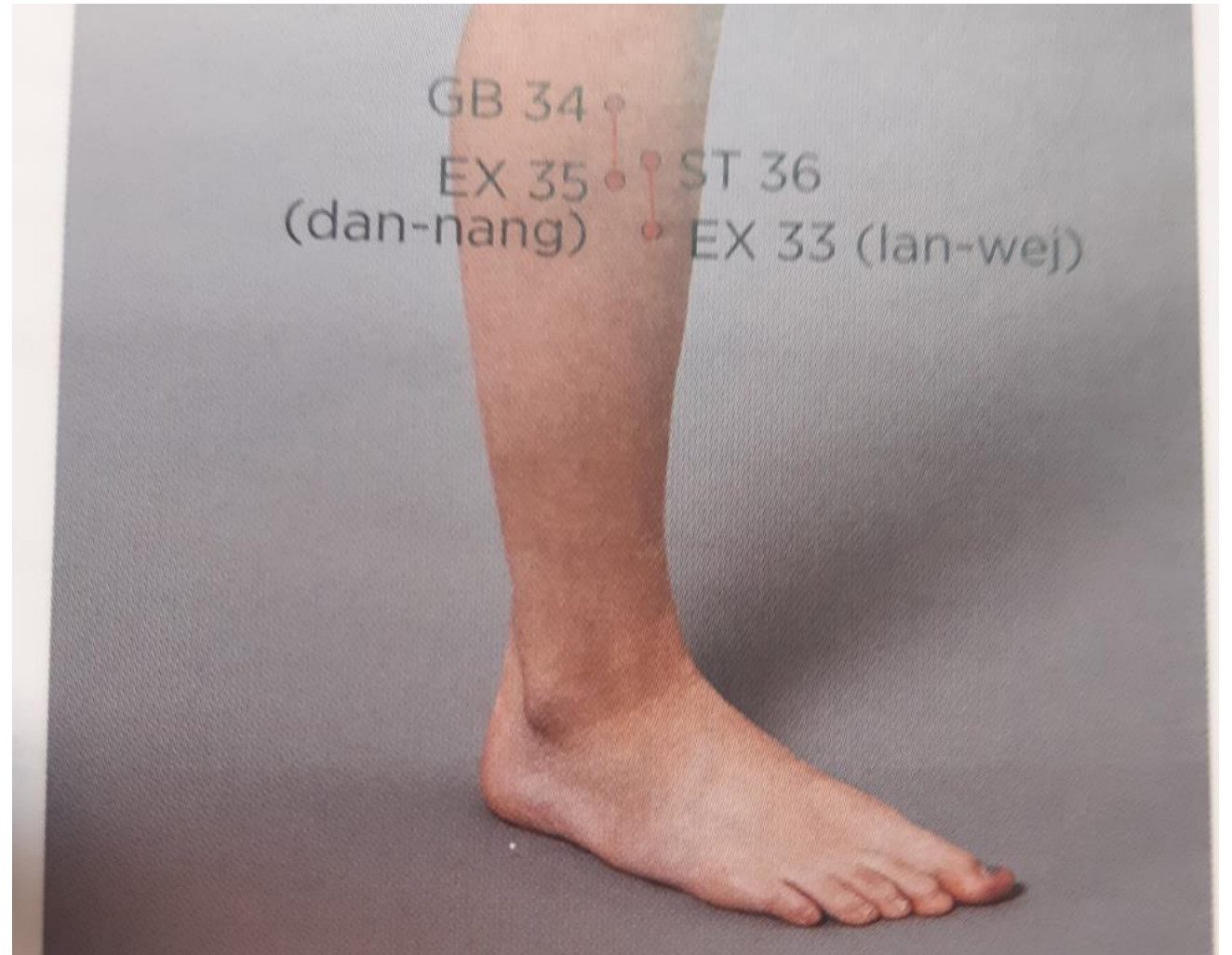
Appendicitis

- diagnosticky

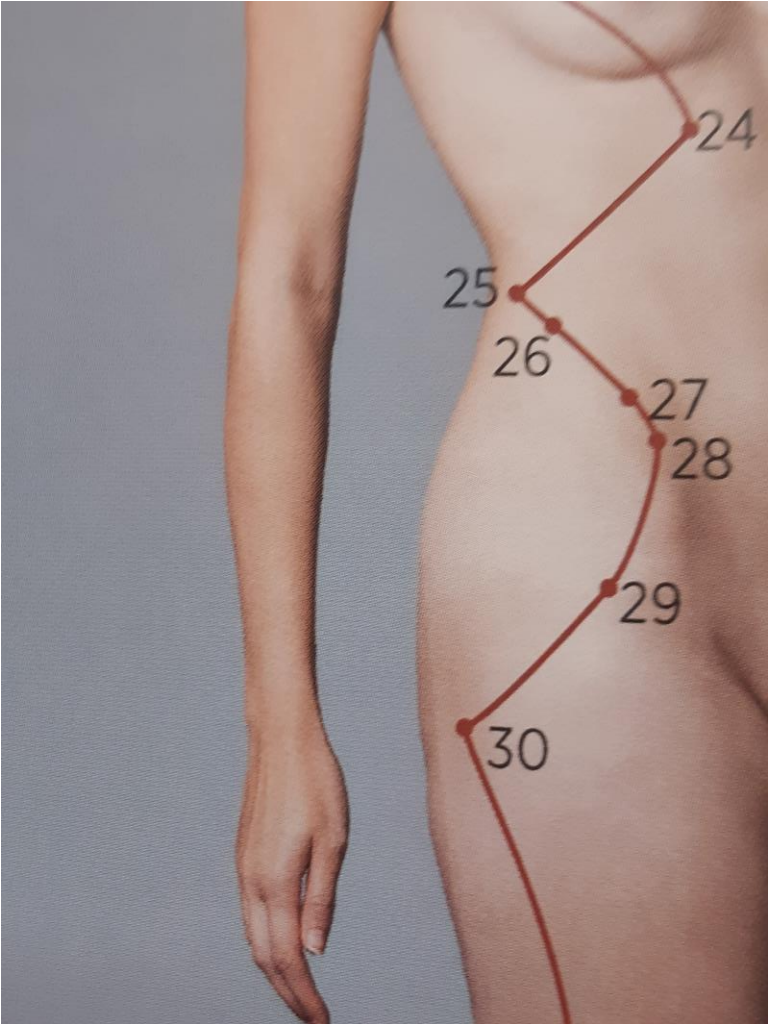
Terapeuticky

- potíže po APPE

- Jizva po APPÉ



GB 24, 25, 26



- Žlučnicková kolika – zcela výjimečně pro akup.
- AT – dtto
- Na začátku intenz. manuální stimulace LI 4 + GB 36
- GB 24
- ST 21
- LR 13, 14
- LI 4 – PC 6 – při zvracení
- Dan-nang
- BL 18, 19, 20

- Singultus – diagnóza – vedlejší účinek léků
 - AT – 55, 0, psych.body
 - CV 22, 15, 13
 - PC 6
 - ST 13
 - KI 18, 22
 - GB 24
- pooperační singultus:
ST 13, 21 BL 17, 39

Močový systém

- Ledviny
- Močový měchýř
- Prostata

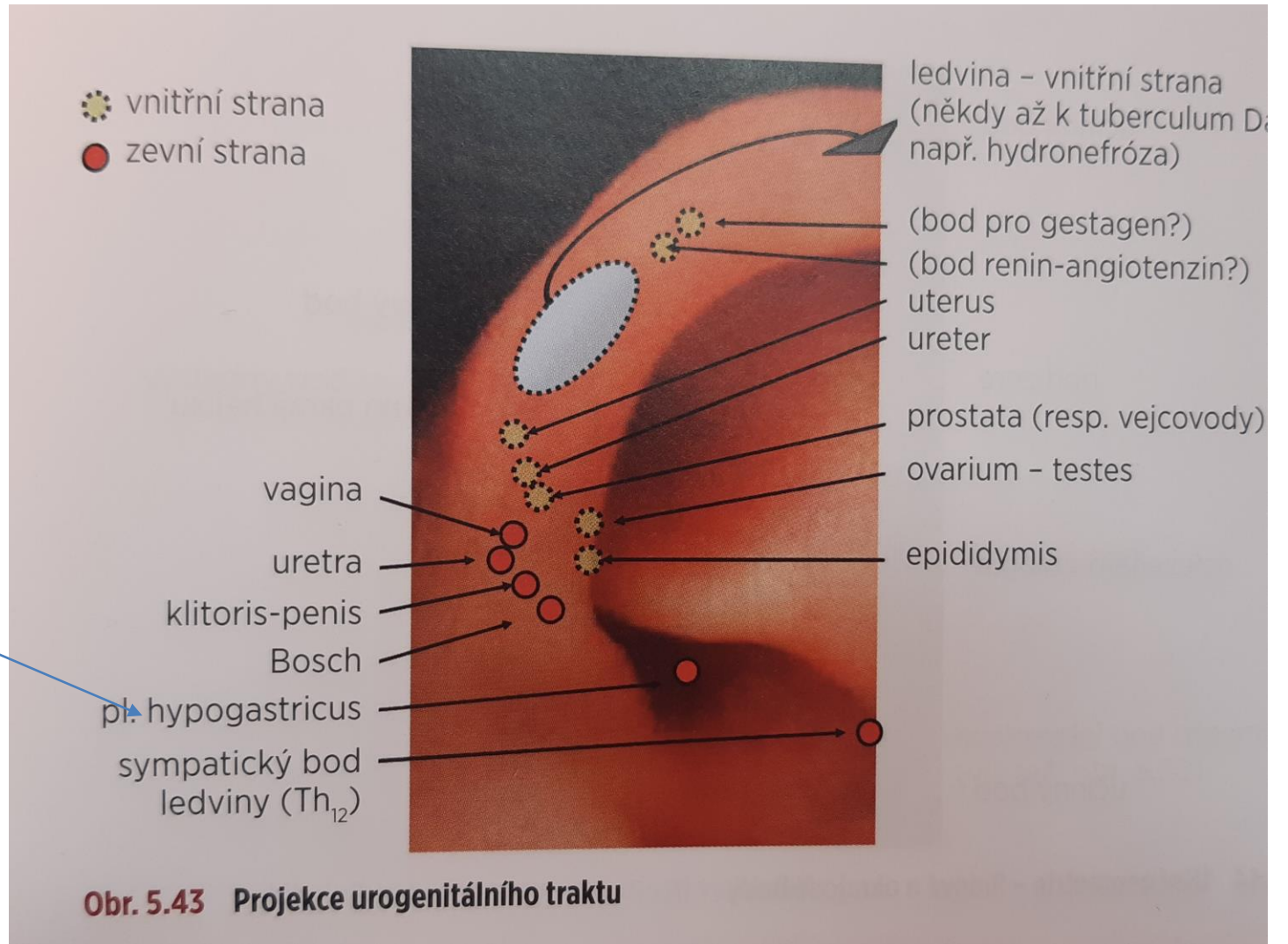
- Záněty – akutní – chronické
- Akupunktura je žádána podstatně více pro chronické záněty

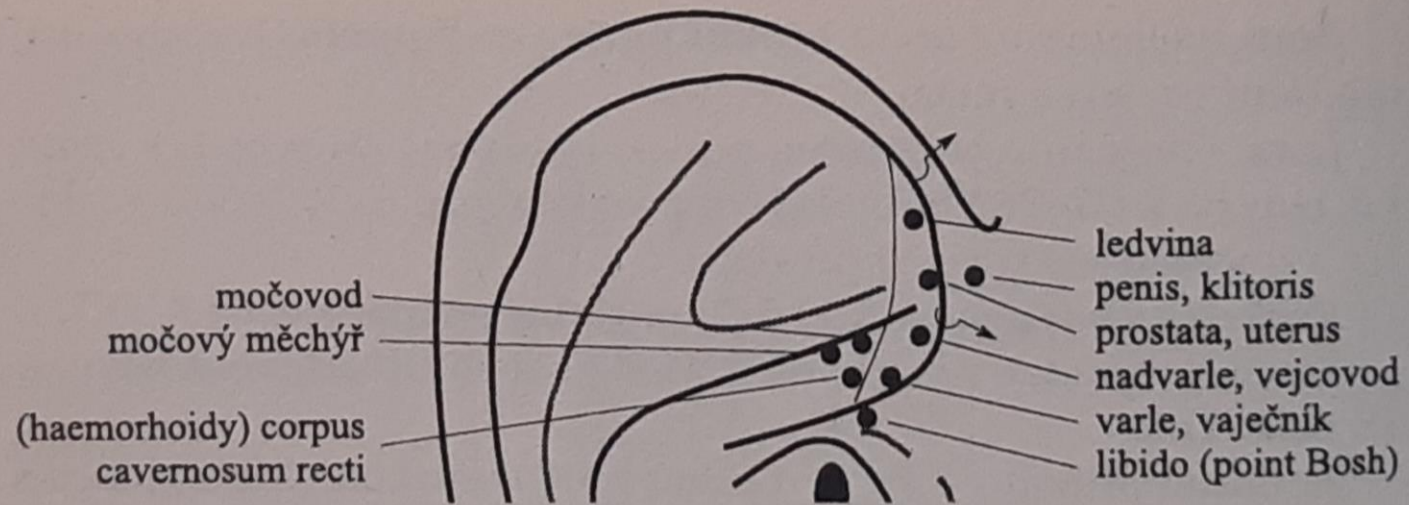
Ledviny

- Ledvinová kolika:
 - AT – 55, ledvina, sympatický b. ledviny (Th12), thalamus, PFK
 - Na začátku intenz. manipulace: LI 4 + KI 5 (KI 4 + BL 60)
 - LR 2, 3, 13
 - GB 23, 25
 - BL 19, 22, 23
 - SP 4, 6, 9
 - GV 20, PC 6, SI 3
 - CV 3
- Akupresura:
LI 4, KI 1, 3, BL 60

Močový měchýř

- Kryje se s bodem plexus hypogastricus





Obr. č. 39: Projekce urogenitální soustavy.

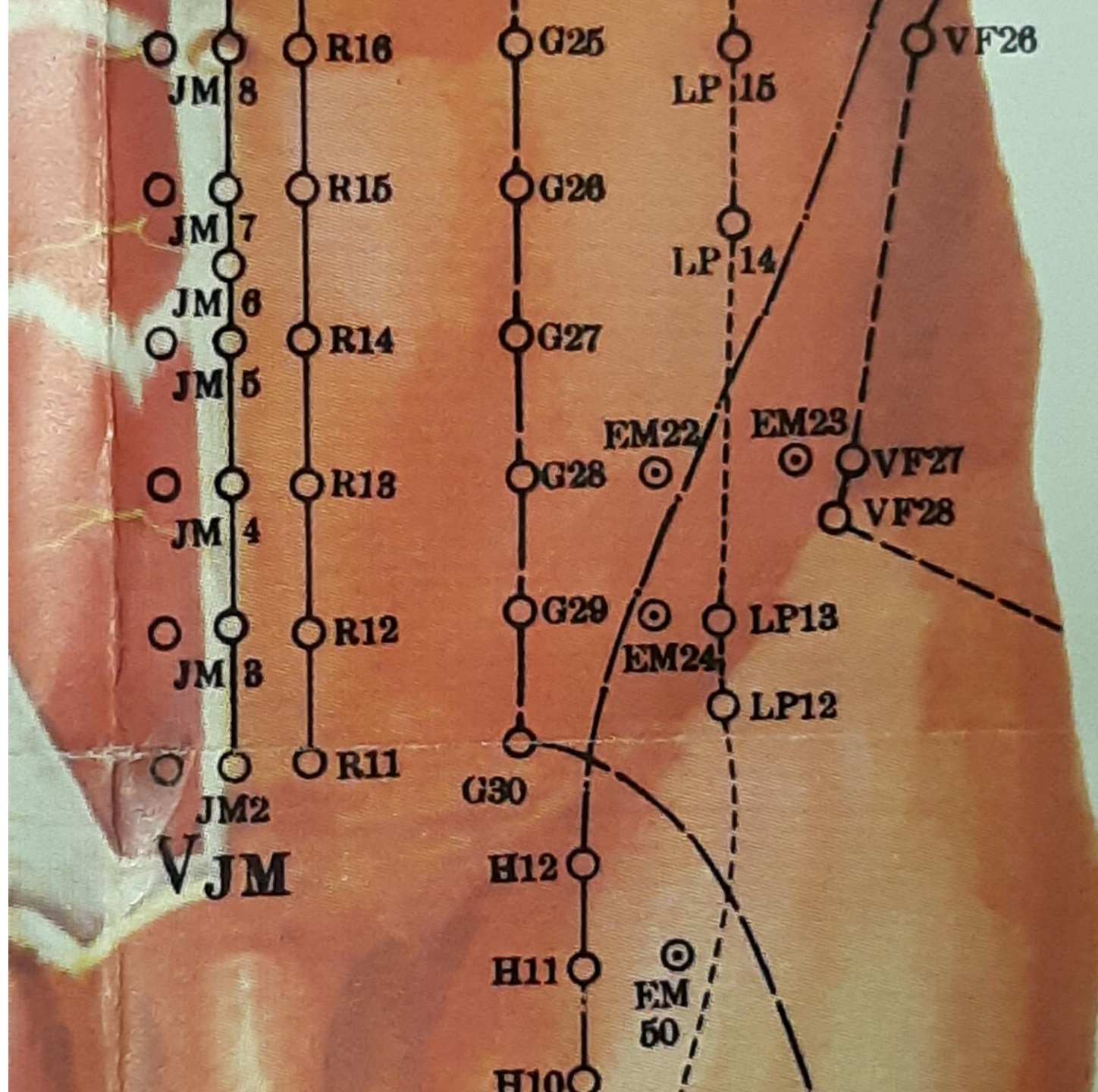
Pyelitis

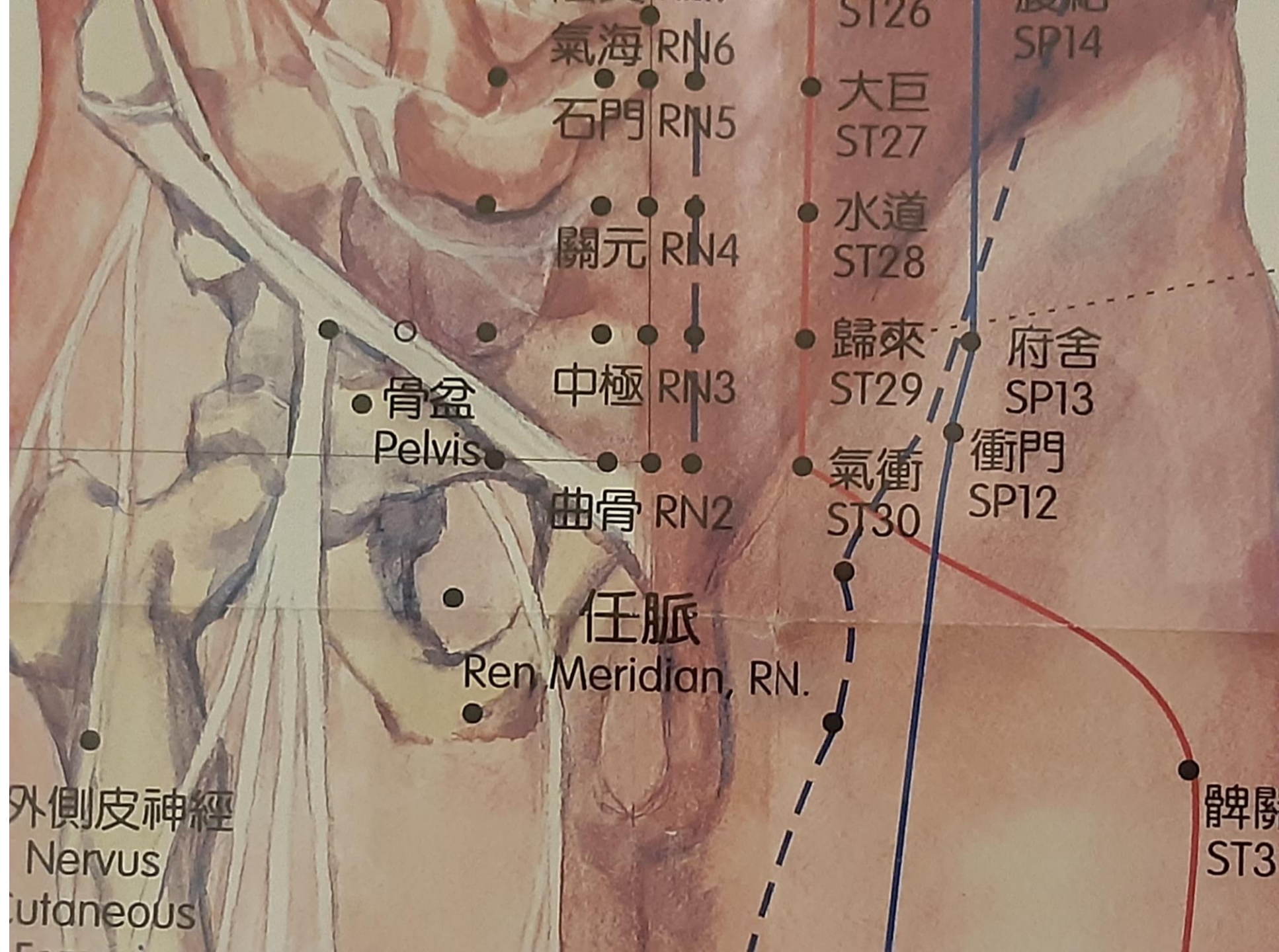
- AT- 55, thalamus, oblast ledviny, PFK
- BL 22, 23, 24
- KI 11, 13, 3
- CV 5, 6
- GB 25
- ST 36

Cystitida, uretritida

- Cystitida akutní a chronická
- AT – 55, moč. měchýř, uretra, thalamus, psych. b.
- LR 1, 2, 3
- SP 6, 9
- ST 36, 29
- KI 11, 12, 13, 14
- CV 2, 3, 4
- BL 32 (Ex 22, 30)

- - dyzurie: CV 2, K11
- - tenezmus a polakziurie: CV 2, BL 34, GV 2, SP 6, 8





氣海 RN6

石門 RN5

關元 RN4

中極 RN3

曲骨 RN2

任脈

Ren Meridian, RN.

骨盆
Pelvis

外側皮神經
Nervus
cutaneous

ST26

腹心
SP14

大巨
ST27

水道
ST28

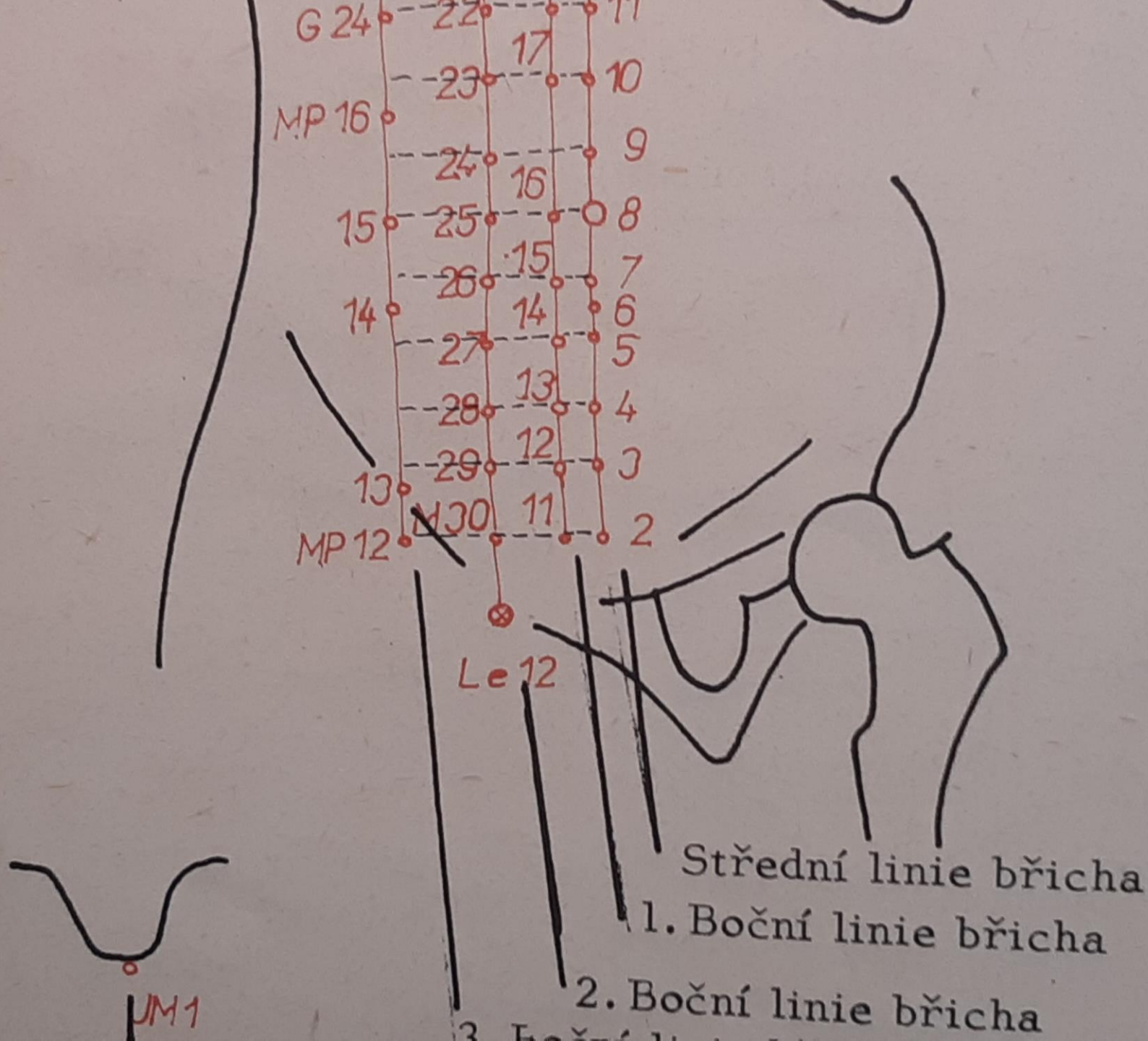
歸來
ST29

府舍
SP13

氣衝
ST30

衝門
SP12

髀髎
ST3



- Topografie akup. bodů – Linie v podbříšku
- CV 2 – KI 11 – ST 30 – SP 12
- CV 3 – KI 12 – ST 29 – SP 13
- CV 4 – KI 13 – ST 28

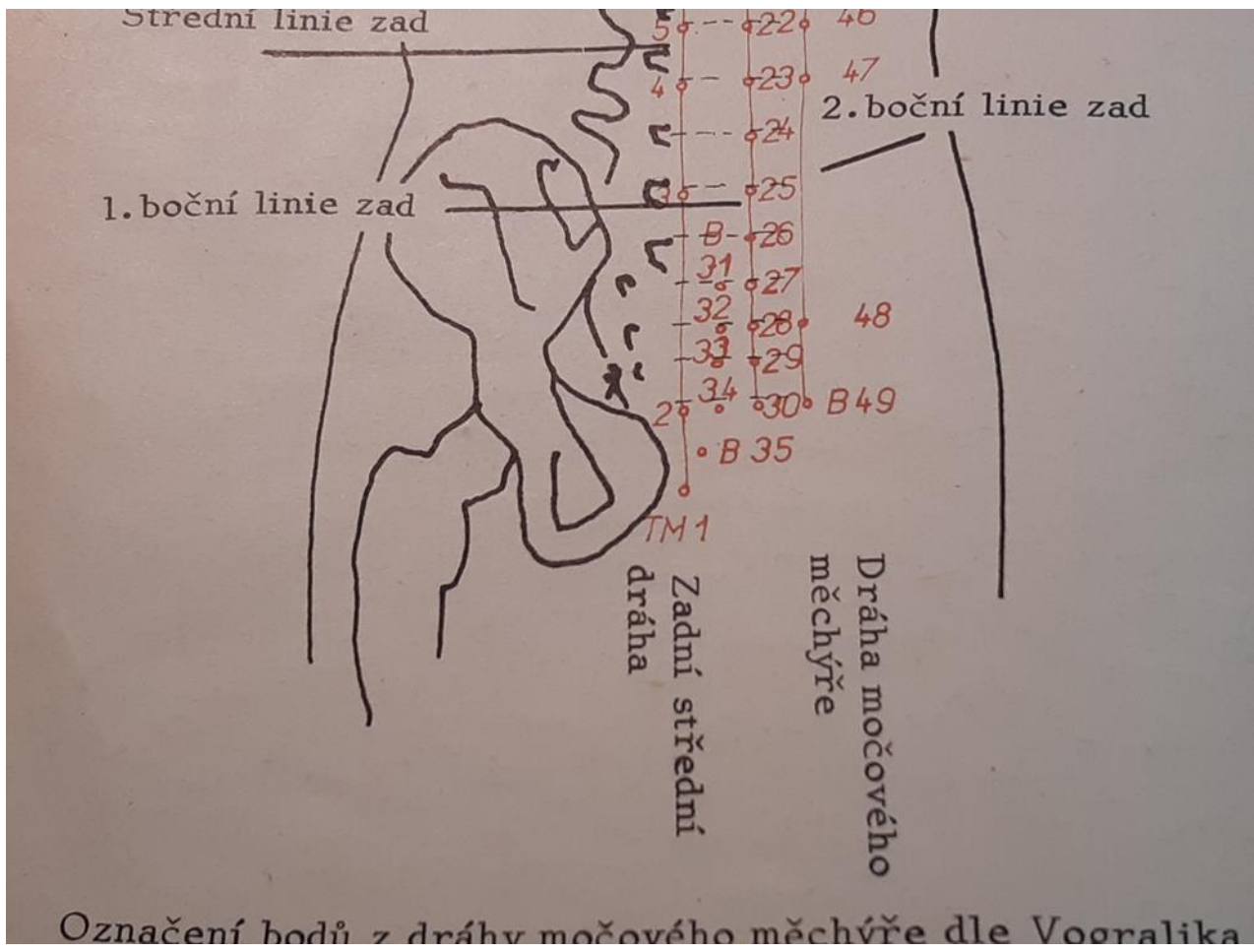
Enuresis nocturna

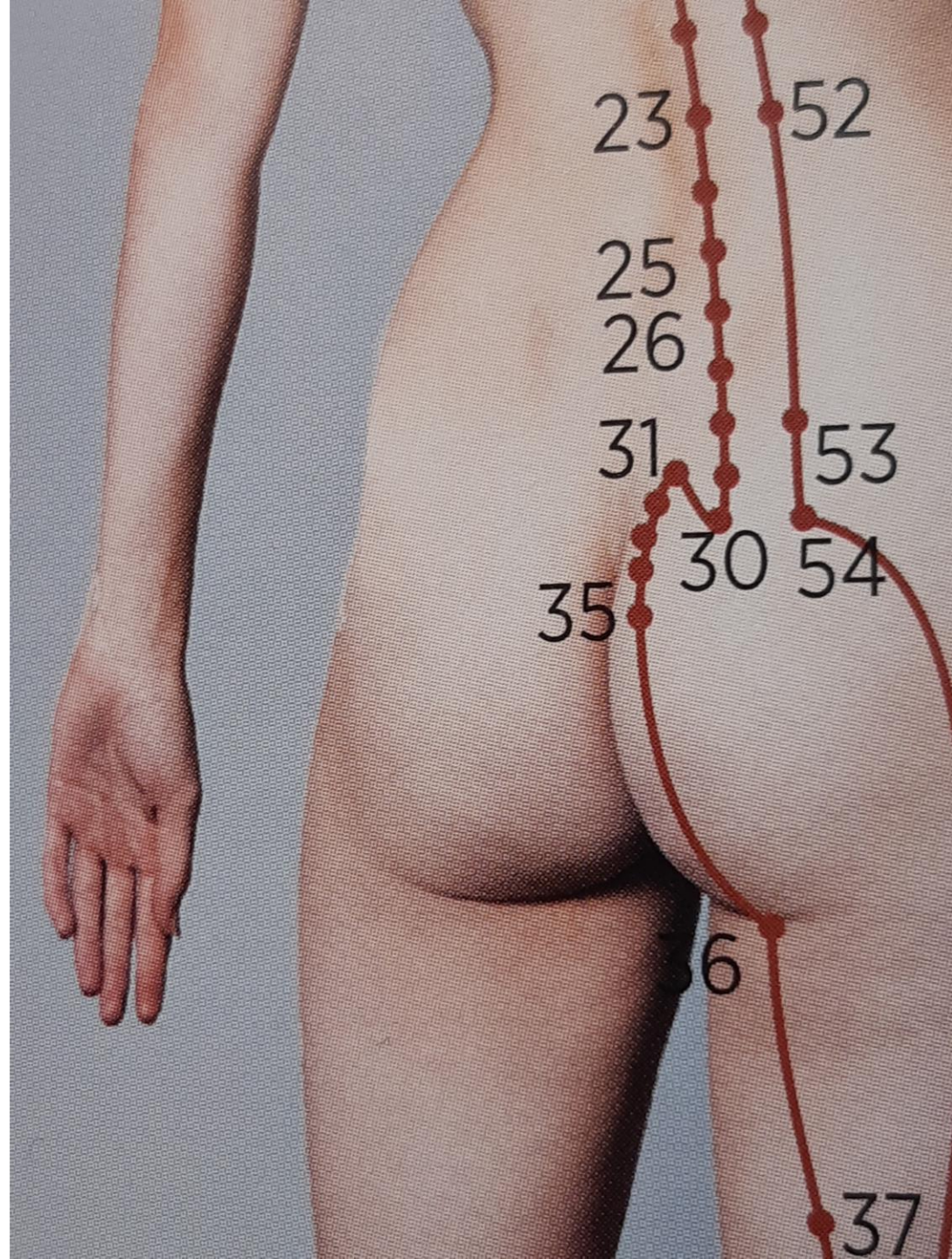
- Naprosto dominují děti – laser
- CV 2, 4, 6
- KI 11
- ST 36, SP 6, LR 1
- GV 19
- BL 23, 25, 28, 32, 62 (32 – moxa na jehle u dětí)
- - méně bodů, střídat přední a zadní stranu těla

Incontinentia urinae

- Diagnóza!
- Stresová, pokles vaziva malé pánve, pooperační – prostata
- Obecné body:
- lokální: BL 23, 28, 32, CV 3, 4, 6 (??body na hrázi CV 1 a GV 1 ??)
- vzdálené: SP 6, ST, 36, BL 40, 67, K 3, 9
- - Prostatizmus: BL 18, SP 6, K 6, GB 37, , BL 31, 32, 28
- - Inkontinence při přeplnění m.m.: KI 2, BL 23, 28, LR 3, GV 2, 3

- - Porucha sfinkteru m.m.: GB 34, ST 36, LU 7, 9, BL 23, 28
- - Iritace uretry: BL 64, 23, LR 2, GB 34
- - Inervační poruchy (parézy): GB 34, ST 36, LR 3, KI 9
- - Iritace m.m. : BL 23, 64, 60, KI 2, CV 4
- - Neuróza: GV 20, BL 62, HT 7
- - Stresová inkontinence: SP 6, 9, KI 3, 7, BL 22, 23, 28
- **Polakizurie:** CV 3, ST 28, 29, BL 32





Th7-8

Th9-10

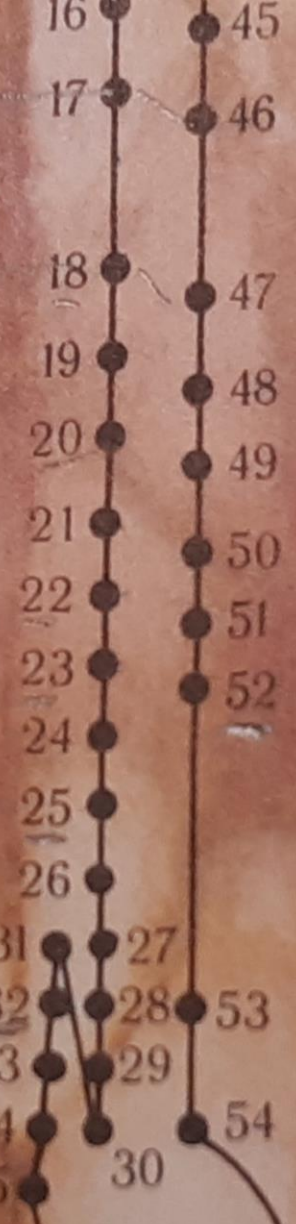
L4-5

1. otvor

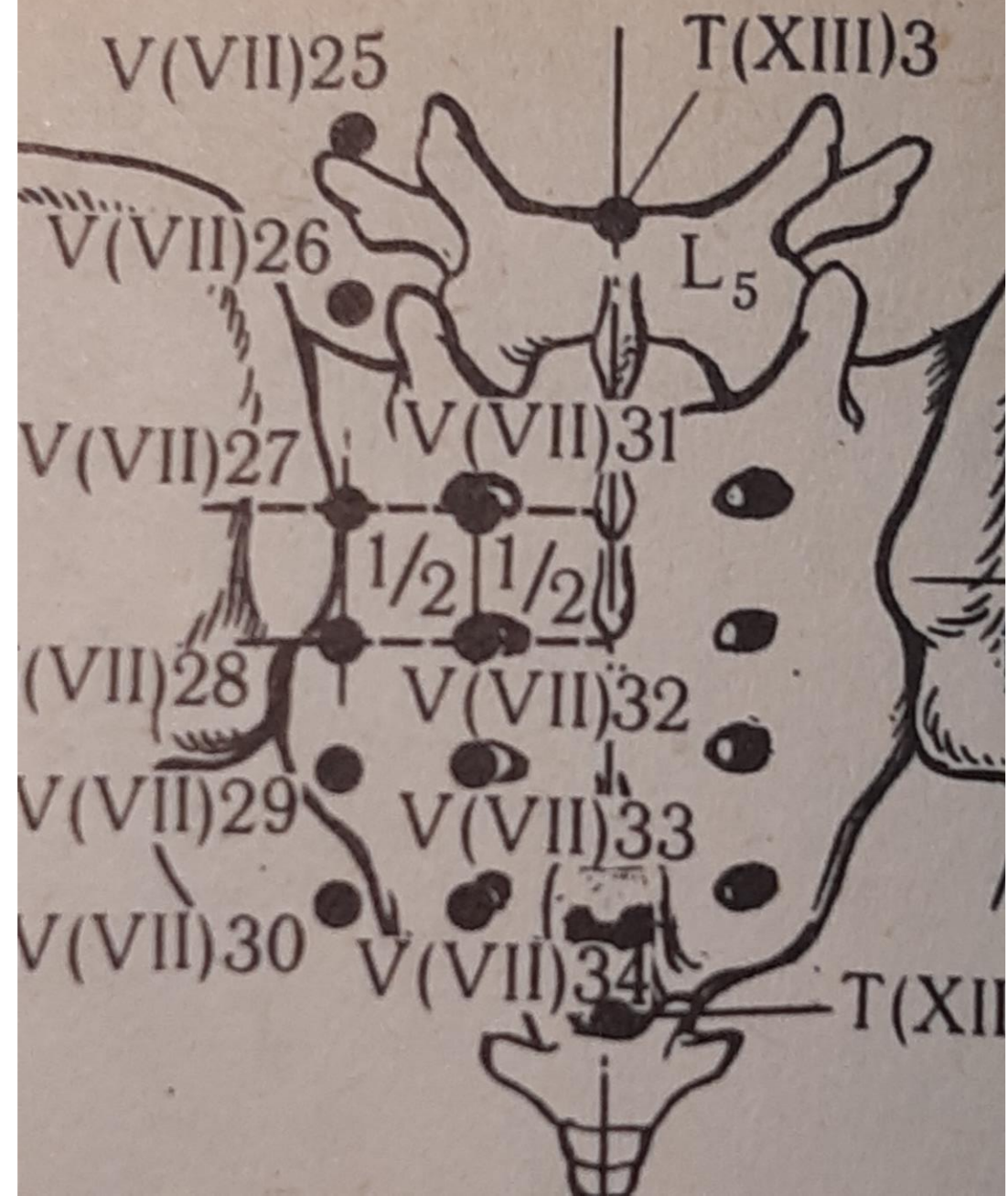
2.

3.

4.



L2-3



Pohlavní systém

- Prostatitis acuta, chronica
- Poruchy potence u mužů
- Gynekol. záněty
- Menstruační potíže – dysmenorea, amenoo – oligomenorea, PMS
- Ulehčení porodu
- Konec pánevní

Prostatitis

- Akutní
- Hlavní body:
- SP 9, 10, KI 3, CV 4
- Doplnňkové body:
- CV2, 6, 9,
- SP 3
- BL 32

- Chronická:
- Hlavní body:
- BL 34, KI 12, SP 6, CV 4, GV 2
- Doplnkové body:
- BL 32, CV 1, 3, GV 20
- Benigní hyperplázie a tím způsobená retence:
- BL 18, 31, GB 37, KI 6 (hyperplázii nevyлéčíme)

Poruchy potence u mužů

LR 8 (ohnutý pramen) hlavní bod mužské potence, zlepšuje erekci

sedativní body: (úzkostní) korunka, 4 brány (LI 4–LR 3) HT 7, PC 6, ST 36 !! ne SP 6!!

hormonální aktivní body: KI 1, 2, 3, GV 4, BL 23 + 2. linie = BL 52, + „pán spermatu“ = (3,5 cunu laterálně od GV 4), lze i SP 6 a BL 31, 32, ale pozor u mužů, kteří mají široký zadek a ramena neširoká, tam mohou tyto body potenci i zhoršit! Dělají totiž významnou stimulaci estrogenů a takoví muži jich mají dost (až moc)

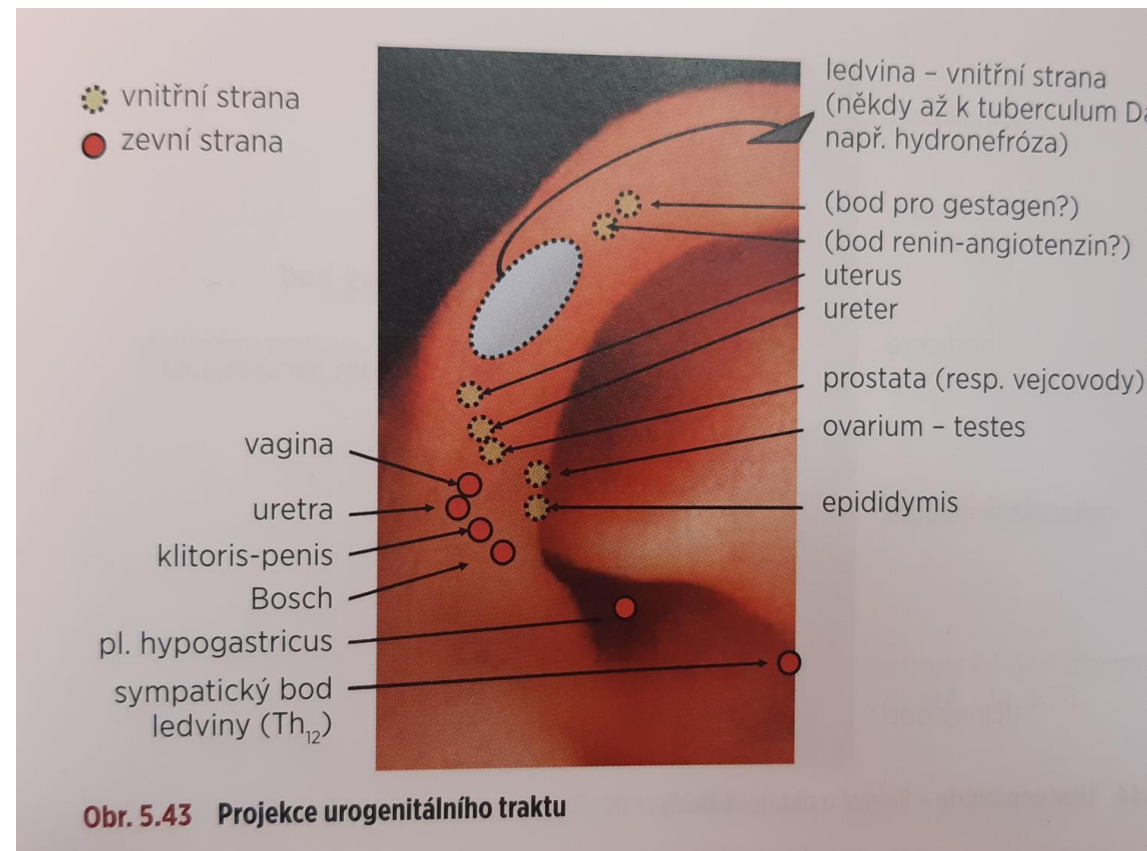
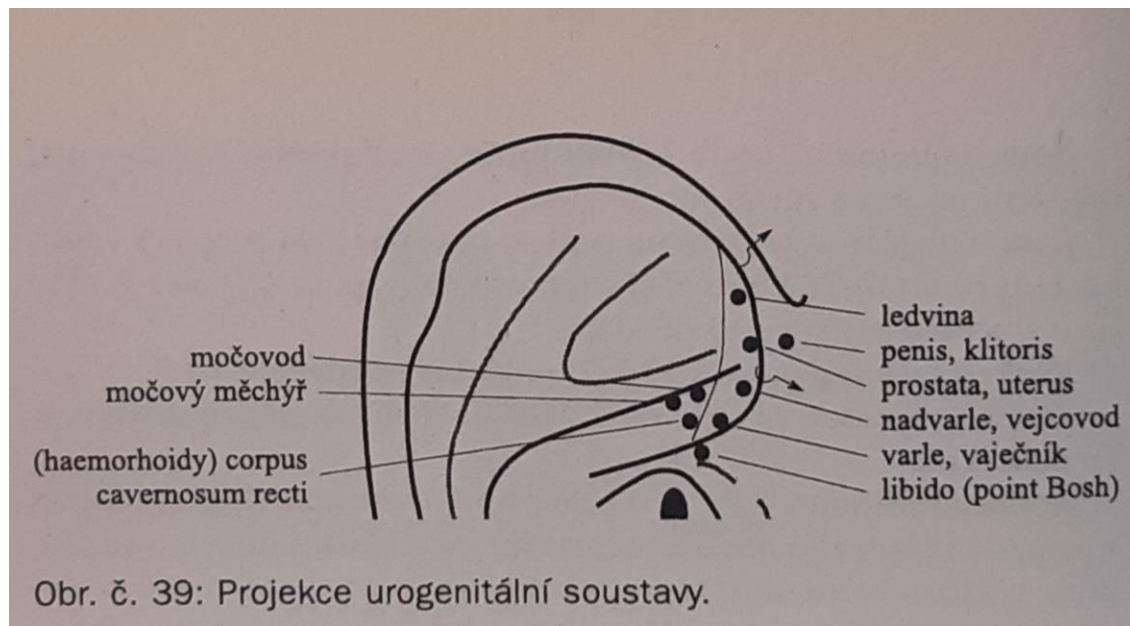
segmentálně a energeticky: CV 4 – GV 4, (CV 1, GV 1)

psychika: GV 20 nebo jiný psychicky aktivní bod na temeni hlavy

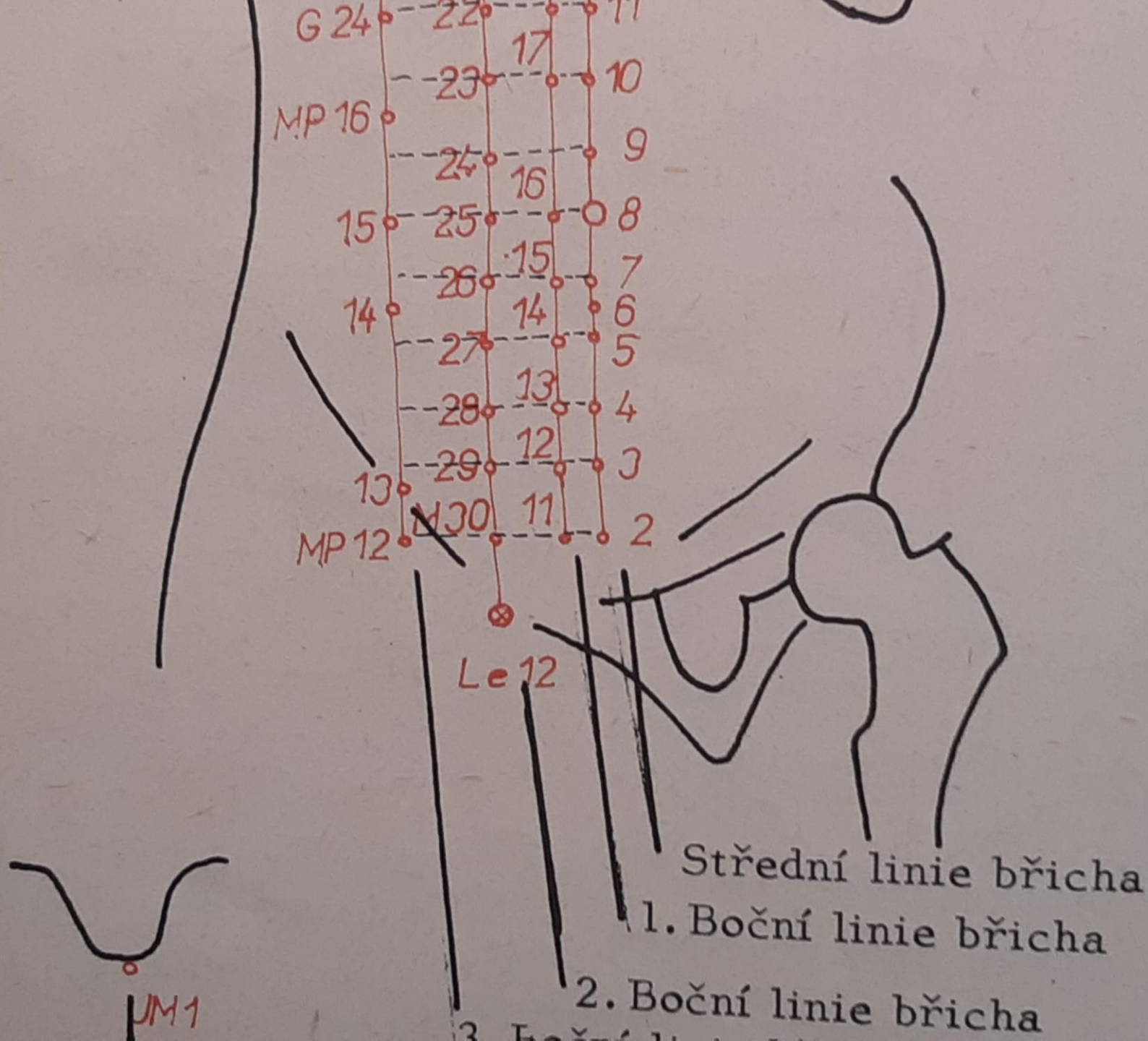
Gynekologické záněty

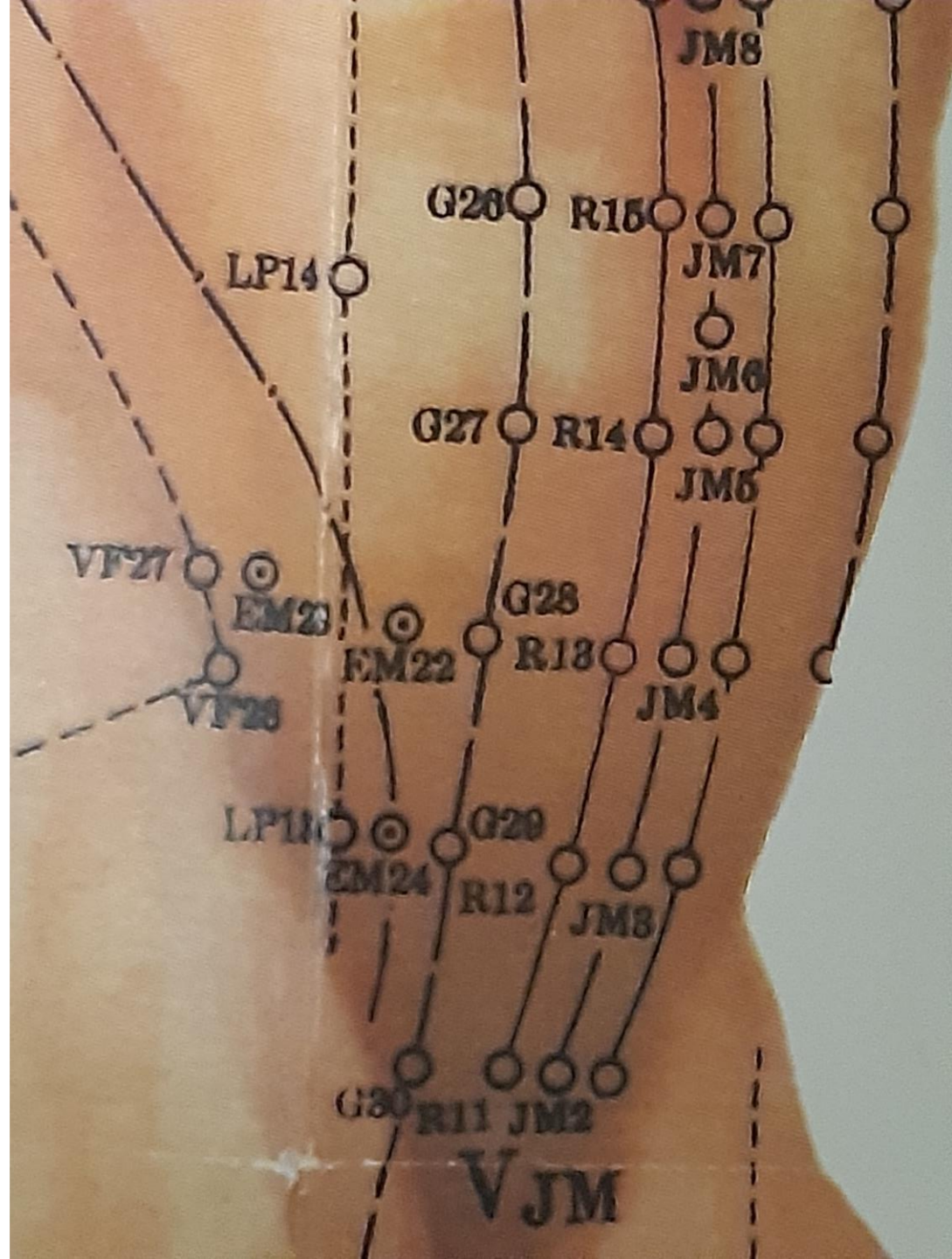
- Akutní a chronické, recidivující
- Anamnéza – podrobná – absolutně nutná, časové souvislosti
- Často spojeny s cystitidami
- Po antibioticích – téměř pravidlem
- Závislé na hormonálním cyklu (kdy v cyklu?), pohlavním styku
- Často vlivem horm. antikoncepce – problematika vysazení
- Chronický plísňový zánět (kvasinky)

AT – za okrajem kořene helixu (vagina, uterus, vejcovod, ovarium, hypofýza, thalamus, psych. Body)



- Body tělesné akupunktury jsou shodné s body pro cystitidu
- LR 1, 2, 3
- SP 6, 9
- ST 36, 29 (CV 3 – KI 12 – ST 29 – SP 13)
- KI 11, 12, 13, 14
- CV 2, 3, 4
- BL 32 (Ex 22, 30), 34-31 (tzv. zadní jámy, 30)
- Pruritus vulvae: CV 1, GV 1, CV 2, SP 10, LR 3, CV 6, LI 11, BL 54,16



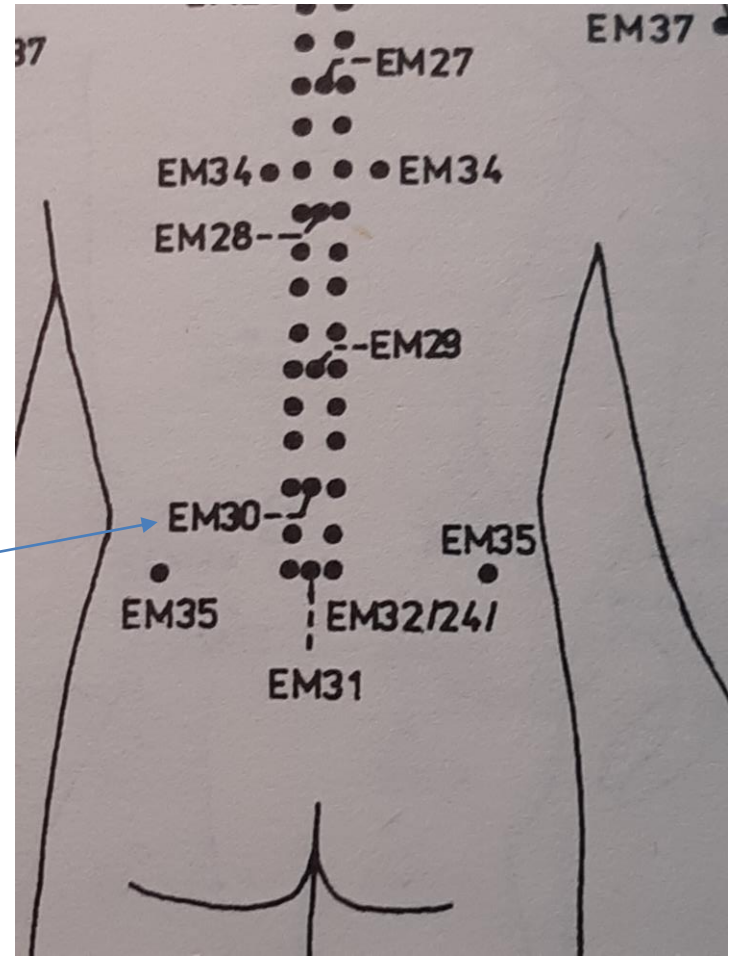
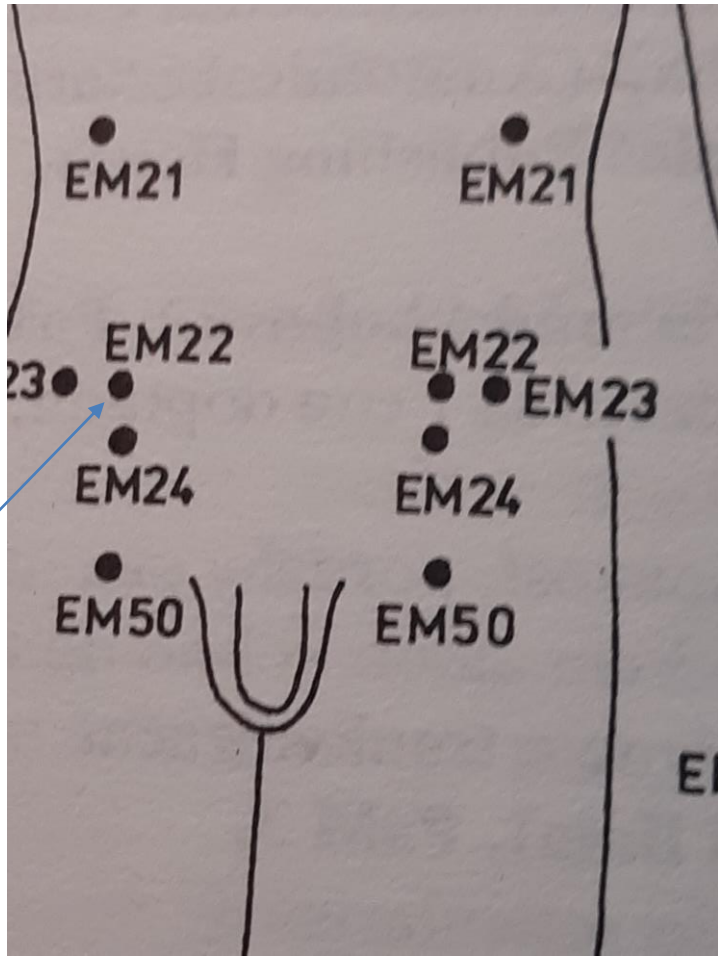


Menstruační potíže

- Dysmenorea – vhodné 10-7dní před začátkem menses
- AT – výběr podle lokalizace potíží + hypofýza, PFK
- Vzdálené body:
- GV 20, SP 6, 4, 9, ST 36, 44, GB 41, PC 6
- Lokální body:
- CV 6, 4, 3, 12, BL 32, 20, 26, ST 24
- - vyzařování do podbříšku s stehem: CV 3

- Nepravidelný cyklus – oligomenorea, amenorea:
- - anamnéza – často po ex mnohaleté horm.antik.
- Vzdálené body:
- SP 6, 9, GV 20, KI 3, LR 2, 3
- Lokální body:
- CV 4, 6, BL 23, 32, ST 29, 30
- Moxa ST 29, 28, CV 2, 3, 4

- Hypermenorea, menorrhagia:
- Lokální body:
- CV 3, 5, 6, ST 30, KI 14, Ex 22
- Vzdálené body:
- SP 1, 6, GV 20, ST 36, BL 14, KI 8, LR 2, 6,
- Ex 57 (ploska nohy 1 cun za KI 1)



- Premenstruační syndrom:
- Hlavní body:
- BL 62, LI 10, LR 2, SP 6, 9, ST 36, GV 20, Ex 24

- Patologické klimaktérium:
- Hlavní body:
- BL 31, SP 6, 9, GV 20, CV 3, 6, LI 18, 11, ST 36 ,
- - návaly: GB 20, PC 6, GB 13, ST 8, BL 9, HT 7
- - pocení: SI 3, HT 6, KI 7, BL 9, 62, HT 1, LR 2

Porodnictví

- Hyperemesis gravidarum:
- ST 9, SP 4, CV 14 – sedativně 10 min nebo povrchově, krátce trvajícím vpichy do těchto bodů
- Torpidní stavy – krátce trvajícím vpichy PC 6, ST 36, Em 36 Baxie v 3. meziprstí
- Krvácení v graviditě:
- PC 6, ST 36, CV 16, ST 42 – 2-3 x denně, pak 2x týdně

•
•

- Konec pánevní, příčná poloha:
- - porodnicky musí být v pořádku!!
- 32.- 36. týden gravidity
- AT – děloha, PFK, Jerome
- Moxa BL 67

- Příprava před porodem:
- - u primipary při úzkosti a strachu
- AT – psych. B.,
- HT 3, 5, 7, BL 15, CV 6, 12, 15
- - u multipary proti vyčerpání a slabosti:
- AT – psych. Body
- LU 7, LR 3, GB 34, GV 14

- Indukce porodu:
- - prakticky jedině při přenášení
- - porodnický musí být vše v normě
- AT – psych. b., hypofýza, 55, děloha
- GV 20, LI 4, SP 6
- LU7, KI 6, BL 67
- Moxa v CV bodech podbříšku nebo moxa na jehle (3, 4, 6)
- V poloze na boku: BL 67, 60, 31-34

- Hypogalaktie, agalaktie:
- CV 17, PC 6, LI 4, SP 6, GB 41
- Moxa 15 min. 2x denně: CV 17, ST 18, LI 1, ST 36, HT 1
- Další body: HT 1, LI 1 – pak moxa ST 18, CV 17
- (homeopatikum Ricinus communis 5ch 4 x 3 gran. denně,
- zastavení laktace 30ch 3 x 3 granule denně několik dní)



„Člověče, nerozčilujte mě ! Kdybych věděl co vám je,
tak vám něco předepíšu a pošlu vás domů, ne ?.”

A photograph of a person in a bright yellow jacket and black pants skiing on a snowy slope. The skier is in the center, holding poles, and looking towards the camera. The background features a line of bare trees under a clear blue sky. Another person is visible in the distance on the left. The text 'Děkuji za pozornost' is overlaid in white in the upper middle part of the image.

Děkuji za pozornost

*Krásné Vánoce a šťastný nový rok, ve kterém přeji pevné zdraví, vše nejlepší a mnoho úspěchů v práci
Ladislav Fildán*